Metody rehabilitacji bezzębia w oparciu o leczenie implantoprotetyczne - pełne stałe rekonstrukcje łuków zębowych lub overdenture

Methods of rehabilitation of edentolous patients using implanto-prosthetic treatment - full arch fixed restoration or overdenture.

Mariusz Duda[1], Marcin Cendry[2], Maciej Wilk[3], Michał Knast[2], Paweł Kłosiński[2], Jakub Munk[2], Jakub Mikołajczyk[2], Krzysztof Pluta[2], Paweł Szczepaniak[3], Bartłomiej Kowal[4], Marcel Drobos[5], Daniel Ciapiński[5]

[1]dr n.med. lek. dent., DICOI Mariusz Duda - kierownik Duda Clinic College of Dental Medicine,
[2]lek. dent. DICOI Marcin Cendry, [2]lek. dent. Maciej Wilk, [2]dr n. med., lek. dent. FICOI Michał Knast, [2]lek. dent. Paweł Kłosiński, [2]lek. dent. Jakub Munk, [2]lek. dent. Jakub Mikołajczyk, [2]lek. dent. Krzysztof Pluta - Duda Clinic College of Dental Medicine,
[3]lek. dent. DICOI Paweł Szczepaniak - Duda Clinic CDM do 2013 r.,
[4]lek. dent. DICOI Bartłomiej Kowal – SilesiaMed, Katowice, Mielęckiego 6 do 2011 r.,
[5]lek. dent. Marcel Drobos, [5]lek. dent. Daniel Ciapiński - Duda Clinic CDM do 2012 r.

Duda Clinic College of Dental Medicine,
ul. Pawła Kołodzieja 8,
40-749 Katowice
mariusz.duda@college.dudaclinic.com

Słowa kluczowe:
protezy typu overdenture, rehabilitacja implantologiczna, całkowita rehabilitacja bezzębia, mosty na implantach.

Key words:
overdentures, implant occlusion, implant rehabilitation, total edentulous rehabilitation, fixed prosthesis.

Wstęp

Równowaga artykulacyjna jest to prawidłowy stosunek pomiędzy górnym a dolnym łukiem zębowym, o której możemy mówić tylko przy pełnym łuku zębowym. W przypadku utraty nawet pojedynczych zębów, dochodzi do zaburzenia równowagi artykulacyjnej. W wyniku braków zębowych dochodzi do przemieszczania się pionowego i poziomego pozostałych zębów w kierunku luki, zachodzi tzw. efekt Godona. Częstym efektem jest również utrata punktów stycznych między sąsiadującymi zębami. W wyniku braków punktów stycznych dochodzi do wytworzenia węzła urazowego, co prowadzi do rozchwiania zębów i ich utraty. Dochodzi również do zaburzeń w SSŻ w wyniku zmiany wysokości zwarcia, które stopniowo ulega obniżeniu, tworząc nowe kontakty okluzyjne, szczególnie w przednich odcinkach łuku zębowego i prowadzi do dalszego zaburzania układu stomatognatycznego i utraty kolejnych zębów. Według Panek et al. utrata trzech stref podparcia jest sytuacją wymagającą natychmiastowej rehabilitacji[1].
U pacjentów bezzębnych rehabilitacja funkcji i estetyki najczęściej jest odtworzona poprzez stosowanie protez całkowicie osiadających, niestety często występujące problemy z brakiem stabiliza-

Streszczenie

W wyniku utraty częściowej lub całkowitej zębów z czasem dochodzi do poważnych zaburzeń zgryzowych mających wpływ na funkcjonowanie układu stomatognatycznego. Celem pracy jest przybliżenie różnych metod rehabilitacji bezzębnych pacjentów z wykorzystaniem wszczepów wewnątrzkostnych. Pełne odtworzenie funkcji układu stomatognatycznego stanowi wyzwanie kliniczne obarczone dużą odpowiedzialnością i wysokimi oczekiwaniami pacjenta. W zależności od panujących warunków kostnych, dysponujemy wieloma rozwiązaniami pozwalającymi na odtworzenie funkcji narządu żucia. Do najkorzystniejszych rozwiązań z punktu widzenia biomechaniki zaliczamy protezy typu overdenture i mosty oparte na implantach. W zależności od wybranej metody istnieje szereg zasad dotyczących planowania rozmieszczenia implantów w kości oraz kształtu i sposobu fiksacji uzupełnienia protetycznego.

Abstract

As a result of the partial or complete loss of teeth over time comes to serious occlusion problems affecting the functioning of the stomatognathic system. The aim of this report is to introduce different methods of rehabilitation of edentulous patients using implants. Full arch restoration is a clinical challenge burdened with high responsibility and high expectations of the patient. Depending on the conditions of the bone there is a number of different solutions to restore stomatoghnatic system. The best solutions depends on biomechanics forces including overdenture prostheses and bridges based on implants. Depending on the chosen method there is a series of rules for planning of implants also shape and method of fixation of the prosthesis.

Ryc. 1 Zdjęcie ukazujące stan kliniczny uzębienia w momencie zgłoszenia się do konsultacji.
Ryc. 2 RTG kontrolne pozabiegowe ukazuje prawidłowo wprowadzone implanty z łącznikami tymczasowymi.
Ryc. 3 Zdjęcie ukazujące most tymczasowy natychmiastowy, osadzony w dniu zabiegu.

cji i odpowiedniej retencji, powodują zmniejszenie komfortu ich użytkowania. Klasyczne protezy całkowite, poprzez słabą funkcję, problemy z żuciem oraz fonetyką obniżają jakość życia pacjentów. W obecnych czasach implantacja jest zupełnie przewidywalnym i sprawdzonym sposobem odtwarzania braków zębowych. Różne uzupełnienia wspierane na implantach są z powodzeniem wykorzystywane od kilkudziesięciu lat do rehabilitacji pacjentów bezzębnych, u których możemy zastosować szereg rozwiązań protetycznych, min: mosty na implantach, belki, lokatory, zatrzaski czy teleskopy. Kolejnym aspektem leczenia protetycznego u pacjentów bezzębnych, jest fakt, że odtwarzamy nie tylko funkcję żucia, czy odpowiedniej fonetyki, ale również często w pewnym stopniu zmieniamy wygląd zewnętrznych powłok twarzy.

Ryc. 4 Zdjęcie gotowej pracy.

Zastosowanie implantów w celu wspierania protez żuchwy lub szczęki jest szeroko stosowanym sposobem leczenia. Zaletami są między innymi większa retencja, zwiększenie zdolności żucia oraz łatwy dostęp do procedur higieny jamy ustnej. Protezy typu overdenture oparte na implantach zapewniają odpowiedni efekt estetyczny, najlepszy dostęp do higieny jamy ustnej, a także umożliwiają zastosowanie mniejszej liczby implantów w stosunku do uzupełnień stałych wspartych na implantach, czyli mostów. Ponadto stosowanie overdenture wspomaga fonetykę pacjenta.
Pacjenci, którzy nie tolerują lub są niezadowoleni z użytkowania tradycyjnych ruchomych protez częściowych, a posiadają wystarczającą bazę kostną mogą optować za uzupełnieniami stałymi wspartymi na implantach i odtwarzającymi utracone uzębienie, tym bardziej, że ostatnimi czasy obserwuje się rozszerzenie wskazań miejscowych i ograniczenie przeciwwskazań ogólnych do zabiegu implantacji [2].

Overdenture

Rehabilitacja narządu żucia u bezzębnych pacjentów z użyciem uzupełnień wspartych na wszczepach kostnych może zostać podzielona na uzupełnienia stałe – nieruchome i uzupełnienia ruchome. Odpowiedni typ odbudowy protetycznej dla danego konkretnego przypadku powinien zostać wybrany po uwzględnieniu warunków kostnych panujących u pacjenta – niezbędna jest dokładna diagnostyka RTG, dokładne badanie wewnątrz i zewnątrzustne uwzględniające stawy skroniowo-żuchwowe, a także oczekiwania pacjenta co do jakości i komfortu użytkowania uzupełnienia protetycznego. Nie bez znaczenia pozostaje również cena [3].

Implanty jednoczęściowe

Najprostszym rozwiązaniem implantoprotetycznym umożliwiającym pełne przywrócenie funkcji układu stomatognatycznego jest wykonanie klasycznych protez całkowitych osiadających wspartych na implantach jednoczęściowych. Rozwiązanie to bardzo często spotyka się z dużą akceptacją, szczególnie wśród pacjentów w wyższej grupie wiekowej, którzy do tej pory użytkowali klasyczne protezy osiadające bez retencji. Zastosowanie wszczepów wewnątrzkostnych umożliwia częściową redukcję płyty przedsionkowej w protezach dolnych i częściowe wycięcie płyty podniebiennej w protezie górnej. Najistotniejszym czynnikiem jest tutaj zapewnienie wystarczającej retencji i stabilizacji protez na swoim podłożu. Jednak w przypadku tego rozwiązania, może wystąpić oś obrotu uzupełnienia protetycznego i, co za tym idzie, obciążenia będą przenoszone przez błonę śluzową, powodując znaczne obniżenie komfortu użytkowania dla pacjenta.
Dla bardziej wymagających pacjentów przewidziany jest szereg rozwiązań z zastosowaniem protez overdenture wspartych na belce, lokatorach lub na koronach teleskopowych.

Ryc. 5 Kontrolne zdjęcie RTG panoramiczne.

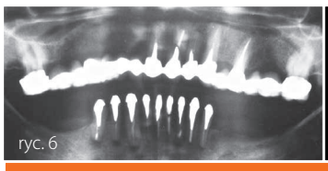

Ryc. 6 RTG panoramiczne ukazujące warunki panujące przed podjęciem leczenia.
Ryc. 7 Zdjęcie gotowej pracy przed ostatecznym zacementowaniem.

Lokatory

Są zbudowane z dwóch części: patrycy - elementu, który jest przykręcany do implantu i matrycy, którą stanowi metalowa nakładka wyścielona nylonem o różnych kolorach determinujących różną siłę retencji protezy. Wyróżniamy dwa typy nylonu: a) zapewniające wewnętrzną i zewnętrzną retencję dla dobrze spozycjonowanych implantów (od większej do słabszej retencji kolory: przezierny, różowy, niebieski) i b) z zewnętrzną retencją dla implantów wprowadzonych równolegle (od większej do słabszej retencji kolory: zielony, pomarańczowy, czerwony). Wyróżniamy także kolor żółty dla użytku laboratoryjnego, który również może być używany jako nylon tymczasowy. Rozwiązania te nie wymagają dużej ilości wolnej przestrzeni protetycznej i można z ich pomocą korygować odchylenie od równoległości do 40 stopni [4].

Belka

Jest to doskonałe rozwiązanie dla zakotwiczenia protezy, które zapewnia lepszą retencję, rozkład sił poprzez równomierne obciążenie i możliwość drobnej korekty w zakresie nierównoległego rozmieszczenia implantów w kości. Elementy odpowiedzialne za retencję można bez problemu wymieniać gdy ulegną zużyciu. Głównym mankamentem uzupełnień wspartych na belce jest potrzeba występowania dużej ilości pola protetycznego i możliwość wystąpienia zapalenia błony śluzowej wynikającej z nie-

Ryc. 9 Zdjęcie gotowej pracy po zacementowaniu w ustach pacjentki.
Ryc. 10 Zdjęcie RTG kontrolne po zakończeniu leczenia.

dokładnego utrzymywania higieny. Belka musi być równoległa do osi obrotu, prosta i usytuowana 1 – 2 mm nad częścią zębodołową żuchwy. Występują również różne rodzaje belki takie jak belka Doldera (w kształcie litery U), belka Ackermanna (o kształcie sferycznym) i belka Hadera (w kształcie dziurki od klucza). Istnieją również wsparte na implantach belki rowkowane wzbogacone o elementy precyzyjne o sztywnym zakotwiczeniu wykonane w technice CAD-CAM. Wymagają one większej wolnej przestrzeni protetycznej z powodu większej objętości i konieczności dobrego zakotwiczenia. Mają podwójną retencję: konwergencję ścienną (czyli zbieżność ścian) i dodatkowe kotwiczące elementy precyzyjne takie jak np. lokatory lub zatrzaski kulkowe [5].

Teleskopy

Proteza wsparta na koronach teleskopowych jest rozwiązaniem składającym się z korony pierwotnej, korony wtórnej i protezy szkieletowej typu overdenture.
Korony teleskopowe zostały po raz pierwszy wprowadzone na początku XX wieku i występowały pod nazwą koron podwójnych lub Konuskrone czyli koron stożkowych. Pierwotnie były one cementowane na zębach własnych, jednak dzięki szybkiemu rozwojowi leczenia implantologicznego, w chwili obecnej stoso-

Ryc. 8 Zdjęcie gotowej pracy przed ostatecznym zacementowaniem.

wane są one często jako elementy wsparte na implantach. Kwestia połączenia leczenia za pomocą uzupełnienia protetycznego wspartego na koronach teleskopowych, na zębach własnych i implantach pozostaje wciąż kwestią dyskusyjną, jednak istnieje szereg artykułów oraz badań dokumentujących umożliwienie wykonania takiego połączenia [6].
Ideą działania koron teleskopowych jest osiowe przenoszenie sił wzdłuż osi długiej zęba lub implantu. Z punktu widzenia biomechaniki koron teleskopowych, w zależności od tego czy korona jest na zębie własnym czy na implancie, wyróżniamy ruchy wszczepu lub zęba pod wpływem zastosowania obciążenia: ruchy makro - powyżej 0.5 mm, ruchy mikro - poniżej 0.5 mm i ruchy mikronowe – ruchy mikroskopowe poniżej 0.1 mm nie widoczne gołym okiem[7].
W prawidłowych warunkach dla koron teleskopowych osadzonych na implantach dopuszcza się drobny ruch w skali mikronowej, wynikający z modułu sprężystości kości. Dla zębów własnych dopuszczalne są ruchy mikro wynikające z obecności ozębnej.
Głównymi zaletami stosowania uzupełnień na koronach teleskopowych wspartych na implantach jest możliwość ich zastosowania w przypadku zaniku kości w okolicy bocznej żuchwy. W porównaniu do uzupełnień stałych, można również zastosować mniejszą ilość implantów, które mogą być wszczepione w miejscach trudnych do odbudowy z punktu widzenia uzupełnienia stałego. Dzięki osiowemu przenoszeniu sił i prawidłowej ilości implantów w trudnych warunkach kostnych ryzyko utracenia wszczepu jest niewielkie. Bardzo istotnym aspektem przy zastosowaniu protez teleskopowych jest możliwość utrzymania przez pacjenta higieny na wysokim poziomie i nawet bardzo wymagający pacjenci bardzo często w pełni akceptują takie rozwiązanie jako ostateczne, ponieważ zarówno retencja jak i stabilizacja jest perfekcyjna, a dzięki uwydatnieniu płyty przedsionkowej

Ryc. 11 Zdjęcie RTG ukazujące warunki panujące w dniu zgłoszenia się na konsultację
Ryc. 12 Stan kliniczny po wprowadzeniu implantów.
Ryc. 13 Stan kliniczny po wprowadzeniu implantów.

możemy równi poprawić estetykę tkanek miękkich. Zastosowanie protez teleskopowych nie ogranicza również wolnej przestrzeni dla języka, co skutkuje też lepszą fonetyką przy pełnej rekonstrukcji układu stomatognatycznego.

Mosty

Alternatywą dla leczenia uzupełnieniami ruchomymi jest leczenie za pomocą uzupełnień stałych – mostów. Niewątpliwie są one najbardziej akceptowalną przez pacjenta formą uzupełnienia braków uzębienia. Jednak nie w każdym przypadku wykonawstwo

Ryc. 14 Stan kliniczny po wprowadzeniu implantów.

mostów jest możliwe, bowiem muszą panować odpowiednie warunki kostne, w celu wprowadzenia większej niż dla uzupełnień ruchomych liczby implantów o większej długości. Samo uzupełnienie natomiast jest najestetyczniejszą formą uzupełnienia protetycznego. Umożliwia ono perfekcyjne odtworzenie łuków zębowych i bardzo szybkie zaadaptowanie się pacjenta do nowych warunków.

Stałe odbudowy protetyczne oparte na implantach, które uzupełniają braki zębów w odcinku estetycznym, wymagają bardzo dokładnego planowania przedzabiegowego. W celu uzyskania proporcjonalnych koron zębów należy zaplanować wystarczającą ilość miejsca na korony, zapewniając odpowiednią pozycję i odległości między implantami, które umożliwią odtworzenie brodawek dziąsłowych, a także odpowiednią ilość i jakość tkanek miękkich i kości. Na sukces estetyczny pracy ostatecznej składają się takie czynniki jak, m.in. kształt, kolor, proporcje długości i szerokości zębów oraz profil wyłaniania koron z tkanek przyzębia. Podczas planowania pracy protetycznej należy zwrócić szczególną uwagę na przebieg linii uśmiechu w celu uzyskania odpowiedniego efektu estetycznego [8].

Planowanie leczenia

Jednym z kluczowych czynników determinujących odniesienie sukcesu leczenia implantoprotetycznego jest prawidłowe postawienie diagnozy i dokładne planowania leczenia. Już podczas pierwszego kontaktu z pacjentem należy w sposób zrozumiały dla niego dokładnie wytłumaczyć rozwiązania, jakie możemy zastosować. Kluczowym elementem zbierania wywiadu jest uzyskanie sprecyzowanych oczekiwań pacjentów, co do przyszłego uzupełnienia protetycznego. Należy również wytłumaczyć pacjentowi wszystkie pozytywne i negatywne aspekty poszczególnych rozwiązań protetycznych.

Przed przystąpieniem do zabiegu należy dokładnie zaplanować rodzaj przyszłej odbudowy protetycznej i zaprojektować zgryz; ważnym elementem jest tutaj między innymi dokonanie pomiarów występujących warunków zgryzowych i ocena przyszłych płaszczyzn. Zaleca się w tym celu wykonanie modelowania diagnostycznego i zastosowania artykulatorów.

Przed częścią chirurgiczną należy wykonać badanie CBCT w celu precyzyjnego umieszczenia implantów w odpowiednich pozycjach, które są zdeterminowane przez występujące warunki kostne. Istotnym elementem jest tutaj określenie odpowiedniej ilości implantów, głębokości wprowadzenia, kąta wprowadzenia, obciążenia i sposobu gojenia. Ważnymi kryteriami diagnostycz-

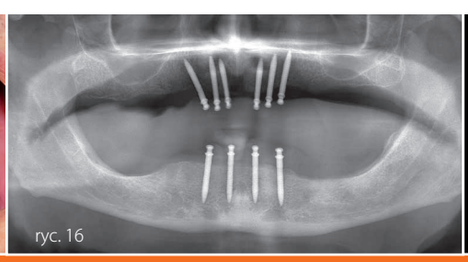

Ryc. 15 Zdjęcie gotowej pracy.
Ryc. 16 Kontrolne RTG panoramiczne.
Ryc. 17 Wygląd strony dośluzówkowej w modelu protezy osadzanej na implantach ATLAS

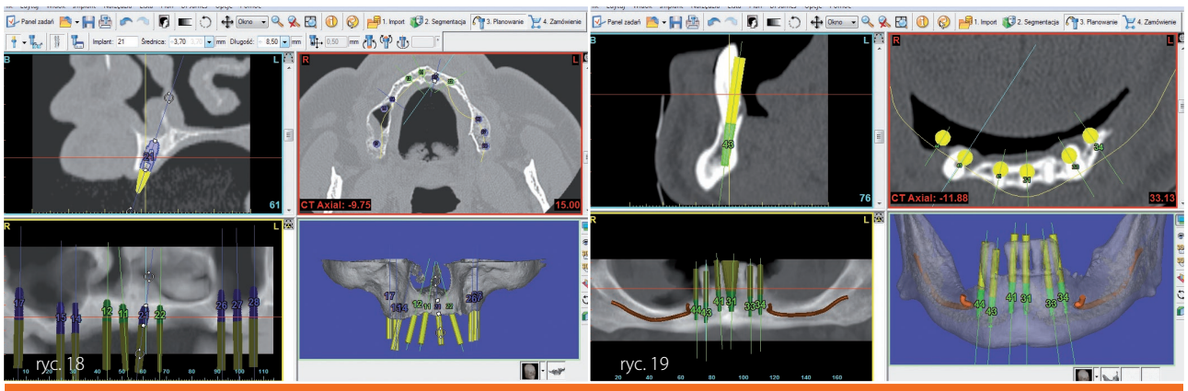

Ryc. 18 CBCT umożliwiające pomiary wysokości kości w szczęce.
Ryc. 19 CBCT umożliwiające pomiary wysokości części zębodołowej w żuchwie.

nymi oceniającymi pozycję implantów i rodzaj przyszłej odbudowy protetycznej są: ocena profilu twarzy, klasa szkieletowa oraz grubość błony śluzowej jamy ustnej [9].

W przypadku rehabilitacji pacjentów z wyższej grupy wiekowej należy pamiętać, że wiek nie ma żadnego znaczenia dla procesu osteointegracji, co więcej, ludzie starsi lepiej adaptują się do uzupełnień typu overdenture [10,11,12,13].

Misch zaklasyfikował rozwiązania implantologiczne na różne grupy:

- FP-1 jest to uzupełnienie stałe, uzupełniające tylko część koronową, wyglądające jak ząb naturalny, implant jest dwa razy dłuższy niż korona.
- FP-2 jest to uzupełnienie stałe, uzupełniające koronę i część korzenia, kontur korony w normie w czasie uśmiechu okluzyjnego, ale wydłużony podczas uśmiechu dziąsłowego. Długość korony do implantu w stosunku 1:1.
- FP-3 jest to uzupełnienie stałe, uzupełniające koronę, dziąsło i okoliczne tkanki, może być wykonane z akrylu lub porcelany na metalu. Długość implantu jest co najwyżej połową długości korony klinicznej.
- RP-4 uzupełnienie ruchome, overdenture wsparte na implantach.
- RP-5 uzupełnienie ruchome, overdenture wsparte na implantach i błonie śluzowej [14].

Do zalet uzupełnień ruchomych typu overdenture należy dobre podparcie warg i innych tkanek miękkich, co jest istotne w przypadku wklęsłego profilu twarzy i III klasy szkieletowej. Wyróżniamy następujący podział uzupełnień protetycznych: uzupełnienia stałe – sztywne (rigid)i ruchome – elastyczne (non-rigid), które dzielą się na protezy posiadające i nieposiadające osi obrotu. Do głównych zalet uzupełnień typu overdenture postrzeganych przez pacjenta należy niski koszt wykonania, podniesienie komfortu użytkowania ze względu na optymalną retencję i stabilizację, dobrą fonetykę i łatwe utrzymanie higieny. Do wad protez overdenture należy konieczność adaptacji pacjenta do ruchomego typu uzupełnienia i akceptacja rozbudowanej płyty protezy, szczególnie podczas idealnych warunków kostnych. Do wskazań dla zastosowania protez typu overdenture należy atroficznie zanikły wyrostek [9].

Zalecana minimalna wysokość międzywyrostkowa, warunkująca wykonanie protez typu overdenture, przy użyciu lokatorów wynosi 8,5 - 9 mm pionowo. W przypadku odbudowy protetycznej na

Ryc. 20 Stan kliniczny przed podjęciem leczenia
Ryc. 21 Zdjęcie gotowego mostu na implantach w żuchwie, przed zacementowaniem.
Ryc. 23 Zdjęcie gotowej protezy szkieletowej na teleskopach górnej.

Ryc. 22 Zdjęcie gotowej protezy szkieletowej na teleskopach górnej.
Ryc. 24 Zdjęcie gotowych teleskopów na modelu

Ryc. 25 Zdjęcie gotowej pracy w ustach.
Ryc. 26 Kontrolne RTG po zakończeniu leczenia.

belce wymagane jest minimum 13 do 14 mm miejsca w wymiarze pionowym. W przypadku innych rozwiązań typu overdenture wymagana jest wysokość 10 do 12 mm w wymiarze pionowym [15].

Wybór odpowiedniego systemu retencyjnego zależy od tego, czy dotyczy szczęki czy żuchwy: w żuchwie jest łatwiej umieścić implanty w sposób równoległy, tak więc wskazany jest zatrzask kulkowy albo Lokator. W szczęce zachodzi konieczność rozbieżnego wszczepiania implantów, występuje gorsza jakościowo kość i wymagane jest zastosowanie krótszych implantów ze względu na obecność zatoki szczękowej, co nakazuje zastosowanie belki. W zależności od kształtu łuku: belki są wskazane w przypadku szerokich łuków, natomiast dla wąskich łuków wskazane są zatrzaski kulkowe lub Lokatory. W zależności od długości zastosowanych implantów: jeżeli implant ma przynajmniej 10 mm długości może być użyty jako niepołączony, w przypadku długości implantu mniejszej niż 10 mm zachodzi konieczność połączenia implantów za pomocą belki. Wg badań Jemta i Lekholma więcej porażek odnotowano (24 %) w przypadku implantów krótszych niż 10 mm. W zależności od umiejscowienia implantów: jeżeli implanty są od siebie mocno oddalone nie jest wskazane stosowanie rozwiązań na belce, gdyż dochodzi do zbyt dużych naprężeń działających na kość [16].

Należy również wziąć pod uwagę obecność i kształt siodła protezy, ponieważ nieodpowiednio zaprojektowane siodło może wywierać duże przeciążenie na dystalnych implantach jeżeli nie przylega dokładnie do błony śluzowej. Siodło powinno być krótsze niż dystans pomiędzy implantami, tal aby wyeliminować zbędne przeciążenia. Wg badań Dunnena, który wziął pod uwagę uzupełnienia zawierające i niezawierające siodła protezy, dochodziło do zwiększenia liczby sytuacji, w których występowało złamanie belki w przypadku zastosowania siodła protezy i, co więcej, złamania występowały w obrębie siodła. W rezultacie zaleca się unikanie umieszczania zatrzasków w obrębie siodła, gdyż mogą one powodować wzrost naprężenia na implantach. Wg badań Sempera siodło protezy o długości mniejszej niż 12 mm nie powoduje absorpcji kości. W szczęce leczenie jest także mniej przewidywalne i bardziej skazane na niepowodzenie [17].

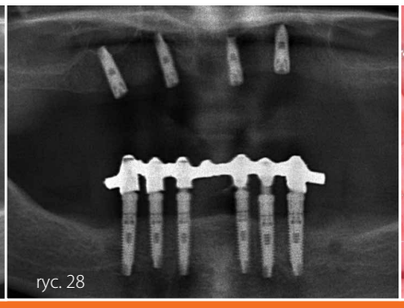

Ryc. 27 RTG panoramiczne pozabiegowe z łącznikami tymczasowymi.
Ryc. 28 RTG panoramiczne z mostem tymczasowym.
Ryc. 29 Zdjęcie łączników tymczasowych.

Ryc. 30 Zdjęcie gotowego mostu tymczasowego.

Wybór leczenia w szczęce

Przy planowaniu leczenia należy uwzględnić rozbieżne ułożenie implantów, a także możliwość wykonania protezy typu overdenture - szczególnie przy dużych zanikach kostnych ze względu na częsty wysoki przebieg linii uśmiechu i konieczność podparcia tkanek miękkich.

Możliwe, aczkolwiek nie zawsze zalecane, jest zastosowanie przynajmniej 4 wszczepów z możliwością przechylenia dystalnych implantów, a także bardziej doprzedniego spozycjonowania w celu uniknięcia zabiegu sinusliftingu. Natomiast optymalna ilość implantów to 6 lub więcej. Przy złych warunkach kostnych zaleca się odbudowę protetyczną wspartą przynajmniej na 8 implantach. Wskazane jest utrzymanie odległości 10 mm pomiędzy implantami i unikanie koncentracji wszczepów w przednim odcinku szczęki, ponieważ przy zastosowaniu belki mogą wystąpić duże trudności z fonetyką [18,19,20].

Overdenture będzie wskazane w przypadku znacznego zaniku kości, który może spowodować utratę podparcia dla warg, wymykanie się powietrza i śliny podczas mówienia, co często występuje przy pełnej rehabilitacji protetycznej. Z punktu widzenia biomechaniki i z powodu gorszej jakości kości w szczęce, wyróżniamy dwie możliwości leczenia. Pierwsza to 4 – 6 implantów i wsparte

Ryc. 31 Zdjęcie po okresie osteointegracji.
Ryc. 33 Próba klucza w żuchwie i próba metalu w szczęce.
Ryc. 34 Zdjęcie gotowej pracy w szczęce.

na nich protezy typu overdenture z przednio-tylnym rozszerzeniem i w miarę możliwości poszerzeniem protezy. Preferowane będzie zespolenie implantów za pomocą belki, zgodnie z przebiegiem łuku bez dowieszonego siodła w celu wyeliminowania możliwości złamania. Jako drugą możliwość, niektórzy klinicyści wolą stosować Lokatory, jednak przypadki te są mniej udokumentowane i publikowane [17].

Ryc. 32 Zdjęcie łączników indywidualnych.

Trudniejsze warunki występują w przypadku III klasy szkieletowej z dużymi zanikami kostnymi, jakość kości w szczęce jest wówczas znacznie gorsza i występuje większa konieczność podpierania tkanek miękkich [9].

Wybór leczenia dla żuchwy

W przypadku wzorowych warunków anatomicznych i części zębodołowej żuchwy w kształcie odwróconej litery U bez zresorbowanej kości z dobrą stabilizacją boczną, idealnym rozwiązaniem jest zastosowanie 4 – 6 implantów i osadzenie na nich protezy

Ryc. 36 Zdjęcie gotowego mostu dolnego na modelu.
Ryc. 37 Zdjęcie gotowej pracy w ustach pacjenta.

typu overdenture na belce lub teleskopach. Implanty powinny być wprowadzone w sposób równoległy, prostopadle do płaszczyzny zgryzu i osadzone na tej samej wysokości, aby uniknąć szybszych zaników przy wyżej położonych implantach.
Wg badań Al. Ghafliego implantacja pod kątem wpływa negatywnie na długoterminowe użytkowanie uzupełnienia. W rezultacie, implanty powinny być umiejscowione w równej odległości od linii środkowej, aby uniknąć braku stabilizacji lub utraty zatrzasków czy podpory. Odległość pomiędzy implantami powinna wynosić od 14 – 16 mm, tak aby uniknąć naprężeń na implanty wywołanych przez siodło. Wg badań Babbuscha z 1986r. przy 8-letniej obserwacji pacjentów zaopatrzonych w 4 implanty i protezę typu

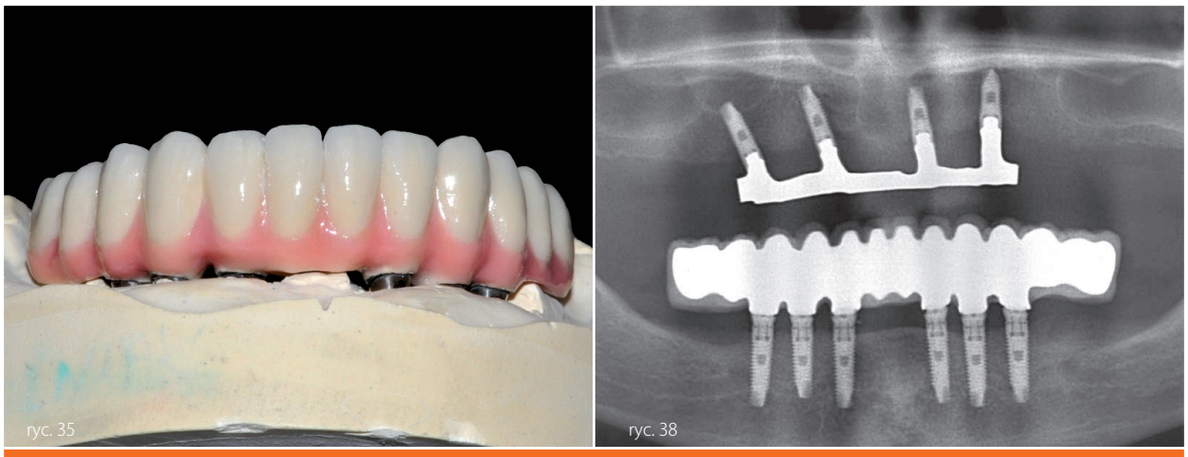

Ryc. 35 Zdjęcie gotowego mostu dolnego na modelu.
Ryc. 38 Kontrolne RTG panoramiczne gotowej pracy.

Ryc. 39 Zdjęcie RTG panoramiczne przed podjęciem leczenia.
Ryc. 40 Zdjęcie gotowej belki na implantach.
Ryc. 41 Zdjęcie gotowej pracy w ustach.

overdenture wspartą na belce, uzyskano 88% przetrwania wszystkich prac. W 1997 Chiapasco w 6-letniej obserwacji 226 pacjentów uzyskał 96,9% sukcesu. W 2000 r. badania Gattiego wykazały 96 % sukcesu. W 2011 r. Burns stwierdził, że najlepszą retencję mają 4 implanty zaopatrzone w belkę, aczkolwiek wg subiektywnej opinii 30 pacjentów, bardziej komfortowym uzupełnieniem jest proteza umocowana na zatrzaskach [21, 22, 23, 24, 25].

W żuchwie dopuszczalne jest zastosowanie uzupełnienia protetycznego ruchomego wspartego na 2 implantach [25, 26]. Wg Sadiga lokatory mają większą retencję i stabilizację niż zatrzaski kulkowe i magnesy [28], van Kampen stwierdził, że zatrzaski kulkowe są korzystniejsze od magnesów [29], a Ceruti zaobserwował dużą satysfakcję w 1-rocznych badaniach u 17 pacjentów, gdzie retencja i stabilizacja przy zastosowaniu magnesów była większa w porównaniu do zatrzasków kulkowych i belek. Autor utrzymuje, że takie rozwiązanie jest bardziej przewidywalne i bardziej komfortowe dla pacjentów wg ich subiektywnej opinii ze względu na brak mechanicznego zakotwiczenia [30].

Podsumowanie

Bezzębni pacjenci bardzo często nie są w stanie przyzwyczaić się do tradycyjnych protez. Utrzymanie standardowych protez uwarunkowane jest przez wciąż zanikającą kość, przez co zmniejsza się stabilizacja protezy, komfort i pewność siebie pacjentów. Protezy typu overdenture stanowią bezpieczną, przewidywalną i funkcjonalną alternatywę terapeutyczną, powodując satysfakcję pacjenta ze względu na bardzo dobre utrzymanie, łatwą higienę i efektywniejsze żucie. Zastosowanie protezy typu overdenture w przypadkach gdzie przestrzeń między powierzchniami okludalnymi wynosi więcej niż 15mm pozwala w przyszłości uniknąć problemów fonetycznych i estetycznych.

Można stwierdzić, że rekonstrukcyjne leczenie pacjentów posiadających braki skrzydłowe lub całkowite w szczęce i/lub żuchwie i wynikające z tego powodu korekcyjne zmiany warunków zwarciowo-zgryzowych przy użyciu stałych implantoprotez, wydaje się być obecnie najbardziej skuteczną metodą rekonstrukcji narządu żucia poprawiającą zarówno funkcję jak i estetykę. Wieloletnia trwałość tych uzupełnień i wykorzystanie implantowanych filarów i uzębienia własnego, a tym samym, wykorzystanie bezpośredniego oparcia uzupełnień o struktury kostne może zapewnić skuteczną profilaktykę destrukcji poszczególnych ogniw układu stomatognatycznego [2,31].

Piśmiennictwo dostępne w redakcji.

Prace protetyczne wykonano w laboratoriach protetycznych Izoldy Jeznach, Wojciecha Żydzika i Roberta Michalika.

Praca ilustrowana jest przypadkami pełnych rekonstrukcji przynajmniej jednego łuku zębowego za pomocą rozwiązań protetycznych wspartych na implantach – mostach lub overdenture, które zostały wykonane w ramach współpracy zespołowej lekarzy Silesia Med, a następnie Duda Clinic oraz Duda Clinic College of Dental Medicine w latach 2000 do 2013.

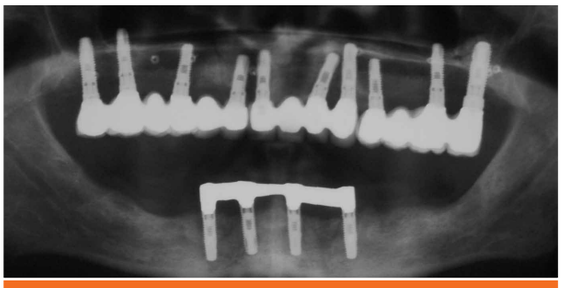

Ryc. 42 Kontrolne zdjęcie RTG panoramiczne