Carles Subira [1]

Kontrowersje wokół estetyki w implantologii

Aesthetic controversies in implant dentistry

[1] prof. dr. Carles Subira, Instytut IDI-BELL, Wydział Stomatologii, Uniwersytet w Barcelonie, Hiszpania.

Słowa kluczowe:
estetyka, implanty zębowe, komplikacje

Key words:
aesthetic, implants, complications

Zastąpienie brakujących zębów za pomocą implantów jest jednym z najbardziej rozwijających się sposobów leczenia wśród bezzębnych pacjentów. Postęp w leczeniu tkanek, jak również stałe ulepszenia technologiczne, przyczyniły się do zwiększenia wszczepiania implantów stomatologicznych dla ogółu ludności, zapewniając długoterminowe powodzenie i wysoko przewidywalne wyniki leczenia. Jednak pomimo tych osiągnięć, w ciągu ostatnich lat zabiegi z użyciem implantów stomatologicznych nie są wolne od powikłań. W wielu przypadkach takie komplikacje mogą mieć istotne i znaczące konsekwencje dla pacjenta, a widoczne efekty estetyczne odbudowy, stają się ważnym czynnikiem dla klinicznej oceny powodzenia zabiegu.

Parametry powodzenia

Według badań [1-3], rehabilitacja bezzębnych pacjentów z osteointegrowalnymi implantami jest jedną z najbardziej przewidywalnych metod leczenia stomatologicznego ze średnią przeżycia ponad 90% w długim odcinku czasu. Pomimo tego, leczenie implantologiczne nie jest pozbawione komplikacji i niepowodzeń. Śledząc badania w przedziale czasowym od 5 do 10 lat, według których wśród wszystkich przypadków, wczesne niepowodzenia wahają między 0,7% a 7,4%, to niepowodzenia długookresowe wynoszą od 2,1% do 11,3%. Komplikacje mogą być spowodowane przyczynami biologicznymi lub mechanicznymi, a odrzut implantu może być zaklasyfikowany jako wczesana utrata implantu (przed obciążeniem) lub późna utrata implantu (po obciążeniu) [2]. Powodem ich utraty mogą być urazy chirurgiczne, infekcje, przeciążenie i pewne miejscowe warunki ustrojowe [4]. Mimo tego, że brak powikłań i funkcjonalność odbudowy są postrzegane jako główne parametry sukcesu, jej wygląd staje się ważnym czynnikiem w osiągnięciu pełnej satysfakcji z wyników leczenia. Różnice w odbiorze są w oczywisty sposób uzależnione o subiektywnej oceny, chociaż w stomatologii estetyka jest zdefiniowana jako efekt ukazujący harmonię pomiędzy naturalną i zrekonstruowaną częścią uzębienia [5,6].

Szerokość biologiczna

Rozmiar śluzówki przed wszczepieniem implantu wskazuje, że jest podobna do dziąsła przy zębie i ma 2mm część nabłonkową oraz tkankę łączną o długości 1-1,5 mm [7]. Całkowita długość

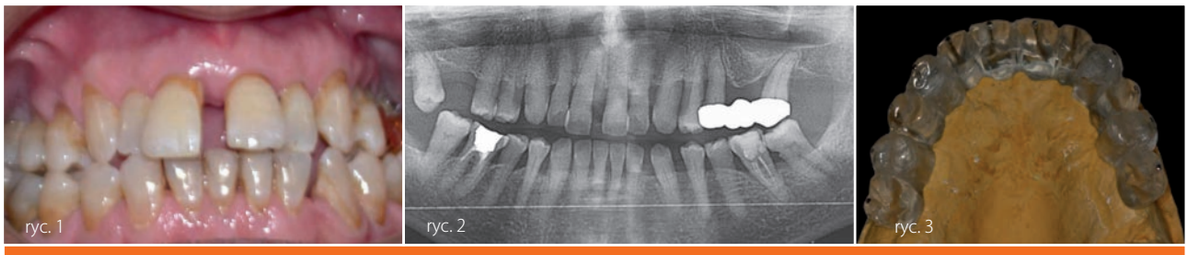

Ryc. 1. stan początkowy Sierpień 2008
Ryc. 2. Zaawansowana choroba przyzębia ze zgryzem otwartym, zdrowotne i estetyczne problemy, krwawienie przy badaniu zgłębnikiem, kieszonki powyżej 6 mm, ruchomość stopnia II w siekaczach górnych lewym kle, pierwszym i drugim trzonowym, ruchomość stopnia III wraz z mostem i diastema pomiędzy 21 i 11
Ryc. 3. Szyna radiologiczna na modelu

Fig. 1 Initial presentation, August 2008
Fig. 2 Advanced periodontitis with an skeletical open-bite.
Functional, health and aesthetic problems (bleeding on probing, pockets upper 6 mm and mobility grade II in in upper central incisors, lateral incisors, left canine and first and second premolars, mobility III 2nd quadrant bridge, diastema between CONT11 and 21) an important factor for clinical success in aesthetic sites.
Fig. 3 Radiological splint inserted on the cast.

styczności pomiędzy implantem, nabłonkiem i tkanką łączną jest nazywana „szerokością biologiczną". Badania eksperymentalne wykazały konieczność zachowania minimalnej szerokość śluzówki wokół implantu, a jeśli grubość śluzówki przed zabiegiem jest mniejsza i zdarza się zanik kości, zmienia się też rozmiar śluzówki potrzebnej do ochrony tkanek [8]. Długoterminowe zachowanie zdrowych tkanek przed wszczepieniem implantów ma pierwszorzędne znaczenie dla zapewnienia ich funkcjonalności i estetyki. Liczne badania wykazały, że resorpcja kości wokół szyjki implantu nie zaczyna się od momentu jego odsłonięcia, ale od chwili wystawienia go na działanie procesów zachodzących w jamie ustnej, które mogą prowadzić do zakażenia bakteryjnego w przestrzeni między implantem a kością [9-12]. To z kolei może prowadzić do zmiany kształtu kości, aż zostanie utworzona szerokość biologiczna. Tarnow [9,13] ustalił, że oprócz pionowych składników odnowy tej szerokości, istnieją też składniki poziome, przybliżające 1-1,5 mm, które zachowują zdrową kość zębową oraz brodawkę.

Blaszka kości wargowej zmienia swoją wysokość i szerokość [14,15] i wszczepienie implantu po ekstrakcji nie pomaga zachować wysokości talerza kości wargowej [16,17,18] albo jej konturu/warstwy [19,20]. Odkąd naturalna grubość tkanki łącznej pokrywającej kość wokół implantu od strony wargowej wynosi od 2,8 mm do 3,8 mm [21-25], konsekwencją zaniku blaszki kości wargowej po ekstrakcji zęba jest średnio zaawansowany zanik tkanki miękkiej oraz zanik objętości tkanki od strony wargowej, co z kolei uniemożliwia osiągniecie zadowalających oczekiwań estetycznych [25].

Grubość tkanek miękkich również zmienia się po ekstrakcji zęba. Pogrubienie tkanek miękkich poprzez ich przeszczep, powoduje zachowanie objętości w strefie wargowej i jest skompensowane długofalowo.

Opis przypadku

Diagnoza

Do gabinetu zgłosił się 65-letni mężczyzna z objawami choroby przyzębia, problemami estetycznymi i funkcjonalnymi. Most stały w drugiej ćwiartce miał trzeci stopień ruchomości, z którego pacjent był niezadowolony, podobnie jak i z wyglądu przednich zębów. Duża diastema pomiędzy siekaczami była spowodowana chorobą przyzębia (Ryc. 1-2). Badania ogólne wykazały wysoki poziom cholesterolu, więc pacjent zażywał 10 mg Simvastatinu na dobę. Nie pomagał fakt, że wypalał 10 papierosów na dzień.

Plan leczenia

Pacjent nie chciał się zgodzić na plan leczenia zaoferowany przez miejscowego dentystę, chcącego zastosować leczenie periodontologicznie i ortodontyczne, celem zamknięcia diastemy. Nasz plan zawierał całkowitą obudowę implantoprotetyczną.

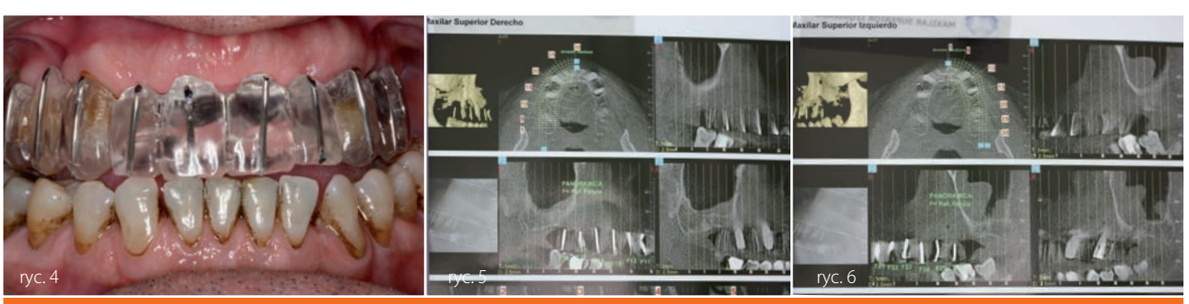

Ryc. 4. Szyna radiologiczna założona na zębach pacjenta
Ryc. 5. TC prawego łuku szczęki
Ryc. 6. TC lewego łuku szczęki

Fig. 4 Radiological splint inserted in the patient's mouth
Fig. 5 Right maxillary TC
Fig. 6 Left maxillary TC

Ryc. 7. Cztery miesiące po ekstrakcji oprócz 15, 13, 23, i 25 dla utrzymania mostu tymczasowego i częściowej regeneracji kostnej (Bio-oss i Bioglide). Osiem implantów wszczepionych z natychmiastowym obciążeniem łukiem mostu tymczasowego.
Ryc. 8. Most tymczasowy – pełen łuk
Ryc. 9. Osiem implantów w szczęce
Ryc. 10. Połączone żywicą filary wyciskowe do otwartej łyżki

Fig. 7 OPG. Four months after maxillary extraction (except 15, 13, 23 and 25 for a provisional fixed short dental arch prosthesis) and partial bone regeneration (Bio-oss and Biogide). Eight maxillary implants were inserted and immediate loading with a provisional fixed prosthesis
Fig. 8 Provisional full-arch prosthesis
Fig. 9 Eight maxillary implants
Fig. 10 Splinted impression abutments for open tray

Rozpoczęliśmy od skalingu, popartego nauką techniki poprawnej higieny, kieretażu i oceny korzeni, następnie wykonaliśmy pełny przegląd jamy ustnej. Ustaliśmy usunięcie zepsutych zębów (oprócz 15, 13, 23, i 25), zachowując je dla podtrzymania mostu tymczasowego, podsypując zębodoły kością Bio-oss i Biogide (Geistlih). Cztery miesiące później została wykonana szyna radiologiczna, jak również TK żuchwy poprzedzające fazę chirurgiczną (Ryc. 3-6.).

W fazie chirurgicznej wszczepiliśmy 8 implantów AVINENT, stosując połączenie zewnętrzne i obciążenie protezą tymczasową (Ryc. 7-8).

W fazie odbudowy protetycznej zastosowaliśmy 6 łączników prostych i 2 kątowe (17 i 27) do zmiany kątowości implantów i pozbycia się przestrzeni między implantem a kością. Wyciski do modelu ostatecznego uzupełnienia protetycznego pobraliśmy metodą łyżki otwartej, a filary wyciskowe połączyliśmy za pomocą pattern-resin (Ryc. 9-10).

Odbudowa protetyczna miała formę przykręcanej protezy hybrydowej (Ryc. 11-13).

Utrzymanie

Pacjent zgłosił się na wizytę kontrolną po 6 miesiącach i po dwóch latach od pierwszej wizyty. Zastosowany plan i przebieg leczenia pozwoliły na osiągnięcie satysfakcjonującej funkcjonalności jak i estetyki oraz pełnego zadowolenia pacjenta (Ryc. 14,15).

Replacement of missing teeth with dental implants is one of the most rapidly increasing treatment modalities for edentulous patients. The advancement in our understanding of tissue healing, as well as continuous improvement in technology, has extended the indication of dental implants to a wide portion of the population, ensuring successful long-term and highly predictable treatment outcomes. Despite these achievements over recent years, treatments with dental implants are not yet free of complications. In many cases such complications can have significant consequences for the patient. The visual appearance of the reconstruction becomes an important factor for clinical success in aesthetic sites.

SUCCESS PARAMETERS

Rehabilitation of edentulous areas with osseointegrated implants is one of the most predictable dental treatments, with survival rates above 90% in long-term follow-up studies [1–3]. Nevertheless, implant treatment is not free of complications and failures, and five to 10-year follow-up studies have reported early failures in between 0.7% and 7.4% of cases and late failures in 2.1% to 11.3% of cases. Complications can occur due to either biological or mechanical causes. Implant loss can be classified into early implant loss (before functional loading) or late implant loss (following functional loading).

The soft tissue thickness also changes after tooth extraction. By thickening the soft tissue with a soft issue graft, the loss of bone volume in the labial area can be compensated for and cause of these losses has been proposed to be surgical trauma, infection, overload and certain local and systemic conditions [4].

Although the health and functionality of a reconstruction are considered the main success parameters, the visual appearance of the reconstruction becomes an important factor for success in aesthetic sites. Differences in the perception of aesthetics are inherent to its partially subjective nature. Nevertheless, in reconstructive dentistry, aesthetics have been defined as an appearance showing harmony between the natural and the reconstructed parts of the dentition [5,6].

BIOLOGICAL WIDTH

The dimension of the peri-implant mucosa has been demonstrated to resemble that of the gingiva at teeth and included a 2-mm-long epithelial portion and a connective tissue portion of about 1-1.5 mm long [7]. The entire contact length between the implant and the epithelial and the connective tissue portions is defined as the biological width. Experimental studies have demonstrated that a minimum wirdth of the peri-implant mucosa is required.

If the thickness of the peri-implant mucosa was reduced, bone resorption occurred to re-establish the mucosal dimension that was required for protection of the underlying tissues [8]. The long-term preservation of the healthy peri-implant tissues is of primary importance for ensuring the function and aesthetics.

Numerous studies have revealed that bone resorption around the implant neck does not start until the implant neck is uncovered and exposed to the oral cavity, which leads

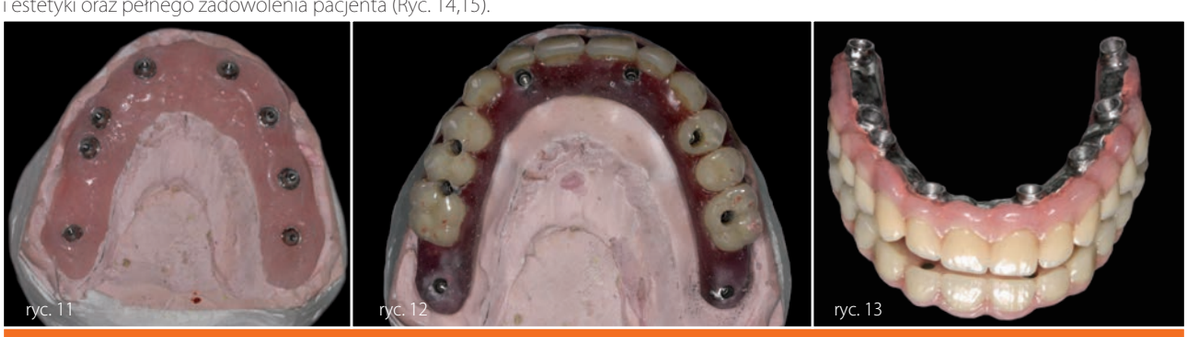

Ryc. 11. Odlew protetyczny
Ryc. 12. Struktura protetyczna
Ryc. 13 Końcowa praca protetyczna (pełen łuk)

Fig. 11 Laboratory cast
Fig. 12 Laboratory definitive structure
Fig. 13 Definitive full-arch structure

Ryc. 14. Lipiec 2012
Ryc. 15. Lipiec 2012

Fig. 14 July 2012
Fig. 15 July 2012

to bacterial contamination of the gap between the implant and the super structure [9-12]. This eventually leads to bone remodelling that continues until the biologic width has been created. Tarnow [9,13] has stated that, apart from the vertical component of re-establishing this width, there exists a horizontal component approximating 1-1.5 mm that maintains the health of the interproximal bone and, in turn, the papilla. The labial bone plate changes
in height and thickness [14,15], and to place an implant at the time of tooth extraction does not help to maintain the height of the labial bone plate [16-18] or the labial bone contour [19-20]. Since the natural thickness of the connective tissue overlying the bone around implants at the labial aspect ranges from 2.8 to 3.8 mm [21–25], the consequences of labial bone plate resorption after tooth extraction are mid-facial soft tissue recession and missing labial tissue volume, which lead to a compromised aesthetic result [25]. The soft tissue thickness also changes after tooth extraction. By thickening the soft tissue with a soft issue graft, the loss of bone volume in the labial area can be compensated for and maintained over time [26].CASE STUDY PART 1

Diagnosis: A 65-year-old male presented with terminal maxillary periodontitis with functional and aesthetic problems. The patient's chief complaint is related to functional and aesthetic problems: the fixed bridge placed in the second quadrant shows grade III mobility. The patient is not satisfied with the aesthetic appearance of the bridge, mainly the anterior aspect. The large diastema between the maxillary central incisors is provoked by periodontal disease (Figure 1-2). Medically, the patient has high cholesterol levels and is on 10 mg/day Simvastatin. He is a moderate smoker (10 cigarettes daily).

Treatment plan: the patient didn't favour the treatment option given by his local dentist which was advanced periodontal therapy followed by orthodontic therapy to close the diastema. Our treatment plan included complete rehabilitation with dental implants.
Pre-surgery: treatment started with a phase of oral hygiene enhancement which consists of instructions of oral hygiene techniques and motivation, gingival scaling and root planning.
It was followed by extractions of the maxillary teeth except 15, 13, 23 and 25 maintained for provisional fixed short dental arch prosthesis. After extractions, some of the areas were regenerated with Bio-oss and Biogide (Geistlich). Four months later a radiological splint was fabricated as well as a maxillary TC prior to surgical phase (Figures 3-6).
Surgical phase: eight implants (AVINENT external connection) and provisional fixed prosthesis was loaded (Figures 7,8).
Restorative phase: six uniblock and two angled abutments were used (implants placed in 17 and 27) to correct implant angulation and to move away the gap between bone and implant. An open tray technique was used to obtain the definitive cast. Pattern-resin was used to splint the abutments (Figures 9, 10).
The final restoration was carried out through a Hybrid Fixed Prosthesis (Figures 11-13).
Maintenance: the patient had a review appointment at six months and after two years of oral rehabilitation, the function and aesthetics could be achieved as well as the patient satisfaction (Figures 14, 15).

Piśmiennictwo

[1] ESPOSITO, M, HIRSCH J. M, LEKHOLM U, THOMSEN P. Biological factors contributing to failures of osseointegrated oral implants. (I). Success criteria and epidemiology. Eur J Oral Sci; 1998;106: 527-551.
[2] BERGLUNDHT, PERSSONL, KIINGEB. Asystematicreviewofthe incidence of biological and technical complications in implant dentistry reported in prospective longitudinal studies of at least 5 years. J Clin Periodontal; 2002;29(suppl3):197-212.
[3] ROOS-JANSAKERAM, LINDAHIC, RENVERTH, RENVERT S. Nine-to fourteen-year follow-up of implant treatment. Part 1: Implant loss and associations to various factors. J Clin Periodontal; 2006;33:283-289.
[4] ESPOSITO M, HIRSCH, J. M, LEKHOLM, U, THOMSEN P. Biological factors contributing to failures of osseointegrated oral implants. (II). Etiopathogenesis.European Journal of Oral Sciences; 1998b;106, 721-764.
[5] BELSER U, BUSER D. HIGGINBOTTOM, F. Consensus statements and recommended clini-cal procedures regarding esthetics in implant dentistry. International Journal of Oral and MaxillofacialImplants 2004 3;19(Suppl.), 73-74.
[6] BELSER U. C., SCHMID B, HIGGINBOTTOM, F. BUSER, D. Outcome analysis of implant restorations located in the anterior maxilla: a review of the recent literature. International Journal of Oral and Maxillofacial implants 2004b; 19 (Suppl.), 30-42.
[7] BERGLUNDH T, LINDHE J. The topography of the vascular system in the periodontal and peri-implant tissues. J Clin Periodontal;1994; 21:189-93.
[8] BERGLUNDH T, LINDHE J. Dimensions of the peri-implant mucosa. Biologic width revisited. J Clin Periodontal; 1961;32:261-7.
[9] QUIREYNEN M, BOLLEN CM.Microbial penetration along the implant components of the Branemark system: An in vitro study. Clin OralImplants Res 1994;5:239-44.
[10] PERSON LG, LEKHOLM U. Bacterial colonization on internal surfaces of the Branemark system implant components. Clin OralImplants Res 1996;7:90-5
[11] DIBARI S, WARBINGTON M, SU MF. In vitro evaluation of the implant-abutment bacterial seal: The locking taper system. J Oral Maxillofac Surg; 2005;20:732-7
[12] QUIREYNEN M, VAN STEENBERGHE. Bacterialcolonization of the internal part of the two stage implants: In vivo study. Clin Oral implants Res 1993;4:158-61
[13] TARNOW DP, CHO SC, WALLACE SS. The effect of the interimplant distance on the height of the interimplant bone crest. J Periodontal2000;71:546-9
[14] SCHROPP L, WENZEL A, KOSTOPOULOS L, KARRING T. Bone healing and soft tissue contour changes following single-tooth extraction: A clinical and radiographic 12-month prospective study. In J Periodontics Restorative Dent; 2003;23: 313-323.
[15] ARAUJO MG, LINDHE J. Dimensional ridge alterations following tooth extraction. An experimental study in the dog. J Clin Periodontol; 2005;32:212-218.
[16] EVANS CD, CHEN ST. Esthetic outcomes of immediate implant placements. Clin Oral Implants Res 2008;19:73-80
[17] ARAUJO MG, SUKEKAVA F,WENNSTROM JL, LINDHE J. Ridge alterations following implant placement in fresh extraction sock- ets: An experimentalstudy in the dog. J Clin Periodontal; 2005;32:645-652.
[18] ARAUJO MG, SUKEKAVA F,WENNSTROM JL, LINDHE J. Tissue modeling following implant placement in fresh extraction sockets. Clin Oral Implants Res 2006; 17:615-624.
[19] BOTTICELLI D, BERGLUNDH T, LINDHE J. Hard- tissue alterations following immediate implant placement in extraction sites. J Clin Periodontal 2004;31:820-828.
[20] COVANI U, BORTOLAIA C, BARONE A, SBORDONE L.Bucco-lingual crestal bone changes af- ter immediate and delayed implant place-ment. J Periodontol; 2004:75:1605-1612.
[21] ABRAHAMSSON I, BERGLUNDH T, WENNSTROM J, LINDHE J. The peri-implant hard and soft tissues at different implant systems. A comparative study in the dog. Clin Oral Implants Res; 1996;7:212-219.
[22] ABRAHAMSSON I, BERGLUNDH T, GLANTZ PO, LINDHE J. The mucosal attachment at different abutments. An experimental study in dogs. J Clin Periodontal 1998;25: 721-727.
[23] BERGLUNDH T, LINDHE J, ERICSSON I, MARINELLO C, LILJENBERG B, THOMSEN P. The soft tis- sue barrier at implants and teeth. Clin Oral Implants Res; 1991;2:81-90.
[24] COCHRAN DL, HERMANN JS, SCHENK RK, HIGGINBOTTOM FL, BUSER D. Biologic width around titanium implants. A histometric analysis of the implanto-gingival junction around unloaded and loaded nonsubmerged implants in the canine mandible. J Periodontal; 1997;68:186-198.
[25] FORHAUSER R, FLORESCU D, BENESCH T, HAAS R, MAILATH G, WATZEK G. Evaluation of soft tissue around single-tooth implant crowns: The pink esthetic score. Clin OralImplants Res 2005;16:639-644.
[26] GRUNDER U. CRESTAL Ridge Width Changes When Placing Implants at the Time of Tooth Extraction With and Without Soft Tissue Augmentation After a Healing Period of 6 Months: Report of 24 Consecutive Cases. In J Periodontics Restorative Dent; 2011;31:9-17.

Artykuł był pierwotnie drukowany w PP Dentistry september 2012