Maciej Marcinowski [1]

Wpływ kształtu implantów na stabilizację pierwotną. Przegląd piśmiennictwa i opis dwóch przypadków.

Influence of implant shape on the primary stability. The review of the literature and two cases reported.

[1]dr n. med. Maciej Marcinowski, [2]lek. dent. Huber Kardach, [3]lek. dent. Samir Rahma
Praktyka implantologiczna „Dentista.pl – Stomatologia", Poznań
tel. 61 828 16 10
e-mail: gabinet3@dentista.pl

Słowa kluczowe:
implantacja natychmiastowa, osteintegracja, nowe kształty implantów

Key words:
immediate implantation, osteointegration, new implant design

Współczesna implantologia zrewolucjonizowała zarówno leczenie protetyczne, jak i chirurgiczne. Odbudowa implantologiczna dotycząca zębów pojedynczych, wykonywana jest najczęściej u osób młodych i wynika z urazu lub próchnicowych zaniedbań pacjentów [1]. W czasach, kiedy temat implantologii stomatologicznej nie jest już nam obcy oraz kiedy nowe technologie dają lekarzom możliwość zastosowania coraz efektywniejszych i krócej trwających okresów leczenia, firmy implantologiczne wprowadzają do swojej oferty coraz to doskonalsze wszczepy. Utrata zęba w strefie estetycznej należy do trudnych przypadków klinicznych, zarówno dla lekarza, ponieważ występuje szybko nasilająca się resorpcja kości oraz zanik tkanek miękkich, jak i pacjenta, ze względów psychologicznych. Implantacja natychmiastowa (oraz wczesna: 3-14 dni po ekstrakcji zęba) może pomóc w zachowaniu pierwotnego poziomu kości, co pozwala utrzymać tkanki miękkie na zbliżonym poziomie, jak przy naturalnym zębie przed ekstrakcją. Jedynym kryterium powstrzymującym lekarza dentystę od wykonania zabiegu implantacji natychmiastowej jest aktualnie toczący się przewlekły stan zapalny w okolicy usuwanego zęba, taki jak ropień, przetoka czy torbiel. Implantacja natychmiastowa zdecydowanie skraca całkowity czas leczenia, zmniejsza liczbę zabiegów chirurgicznych oraz zapobiega powikłaniom, które występują podczas tradycyjnego leczenia dwuetapowego (zaburzenia fonetyki, przy braku zęba przedniego, czy przeciążenia okluzyjne podczas mastykacji pokarmów)

Implantacja natychmiastowa wymaga od lekarza dentysty jak najmniej traumatycznego usunięcia zęba, aby łoże dla wprowadzonego implantu, stwarzało jak najlepszą stabilizację wszczepu. Implanty dostępne na rynku, dedykowane zabiegom implantacji natychmiastowej, pozwalają uzyskać stabilizację pierwotną, niezbędną do rozpoczęcia procesu osteointegracji. Po implantacji, le-

Streszczenie

Współczesna implantologia zrewolucjonizowała zarówno leczenie protetyczne, jak i chirurgiczne. Odtworzenie utraconych zębów w strefie estetycznej należy do trudnych przypadków klinicznych dla lekarza oraz duży problem psychologiczny dla pacjenta. Implantacja natychmiastowa może pomóc w zachowaniu pierwotnego poziomu kości, co pozwala utrzymać tkanki miękkie na zbliżonym poziomie. Implanty dostępne na rynku, dedykowane zabiegom implantacji natychmiastowej, pozwalają uzyskać stabilizację pierwotną, niezbędną do rozpoczęcia procesu osteointegracji. Z pomocą przychodzą tutaj specjalne linie implantów, dedykowane implantacji natychmiastowej, z możliwością natychmiastowego, tymczasowego obciążenia implantu koroną protetyczną.
Istnieje wiele doniesień na temat tego typu zabiegów, w których autorzy dokonują porównań systemów implantologicznych, przedstawiając m. in. odsetek powodzeń oraz możliwości, jakie dają poszczególne systemy.

Abstract

The modern implantology has revolutionized both the prosthetic and surgery treatment. Reconstruction of the the loss of a teeth in the esthetic zone belongs to one of the more difficult clinical cases for the doctor and important psychological problem for the patient. The immediate implant placement can help to maintain the bone in its original level, which also keeps the soft tissues at a similar level.
Commercially available implants dedicated for the immediate implantation treatment allow us to preserve the primary stabilization, which is necessary for the osseointeration process to begin. The special lines of implants dedicated for the immediate implantation come here with the possibility of the immediate and temporary implant being loaded by the prosthetic crown. There are many reports on these types of the treatment, in which the authors compare different implant systems by presenting i.a. the rate of success and the capabilities of the individual systems.

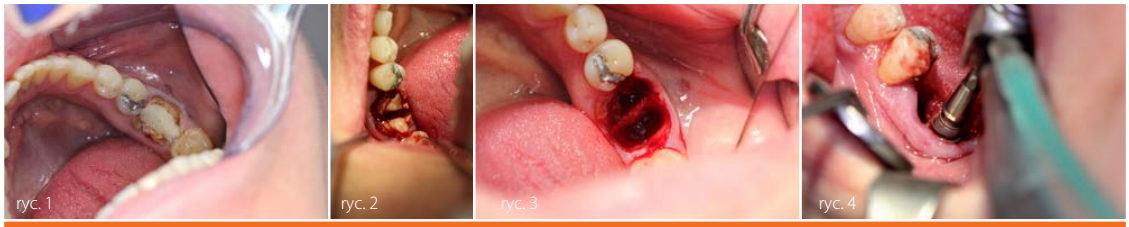

Ryc. 1 stan przed zabiegiem
Ryc. 2 podczas ekstrakcji, separacja korzeni turbiną chirurgiczną
Ryc. 3 zębodół po minimalnie traumatycznym usunięciu dwóch korzeni
Ryc. 4 implantacja (Cortex Saturn wraz z łącznikiem ostatecznym służącym jako przenośnik)

karz dentysta - implantolog musi dokonać wyboru co do dalszego zaopatrzenia zabiegowego pacjenta. Do klasycznych metod należy zaliczyć założenie śruby zamykającej oraz zbliżenie brzegów rany. Z punktu widzenia estetyki końcowej pracy protetycznej, będzie to najmniej zalecana opcja. Zanik tkanek miękkich w trakcie procesu gojenia będzie nieprzewidywalny i zwykle pociągnie za sobą utratę naturalnego położenia brodawek. W tej sytuacji kluczowym będzie tymczasowe zaopatrzenie protetyczne pacjenta. Ruchome zaopatrzenia protetyczne, nie powinny być wykonywane, bo będą powodowały traumatyzację podłoża, a tym samym, dodatkowy zanik tkanek miękkich oraz kości wokół implantu. Zalecanym rozwiązaniem jest most typu Maryland, wykonany wcześniej w laboratorium albo rozwiązanie podobne, przygotowywane podczas zabiegu przez lekarza w oparciu usunięty ząb pacjenta albo przy wykorzystaniu akrylanowego zęba. Stosując ten protokół postępowania, zyskujemy na bezpieczeństwie gojenia implantu, a pacjent – znacznie mniej przeciwwskazań pozabiegowych.

W dobie rosnących oczekiwań pacjentów oraz dzięki badaniom procesu gojenia tkanek miękkich, zaczęto poszukiwać alternatywnych metod tymczasowego zaopatrzenia pacjentów. Z pomocą przychodzą tutaj specjalne linie implantów, dedykowane implantacji natychmiastowej, z możliwością natychmiastowego, tymczasowego obciążenia implantu koroną protetyczną. Warunkiem bezwzględnym, jaki należy przestrzegać, jest wyłączenie korony z okluzji i artykulacji. Użyte implanty będą charakteryzowały się agresywniejszym gwintem, co umożliwi stabilizację pierwotną na poziomie min. 40 N/cm [16,17,18,20].

Istnieje wiele doniesień na temat tego typu zabiegów, w których autorzy dokonują porównań systemów implantologicznych, przedstawiając m. in. odsetek powodzeń oraz możliwości, jakie dają poszczególne systemy.

Anderson wsp. podają, że w przypadku implantów Neoss firmy Neoss, spotkali się oni z 96,5% powodzeń podczas jednorazowego protokołu chirurgicznego [1]. Zastosowane przez nich wszczepy posiadają specjalną powłokę z makro- i mikronierównościami, dzięki którym dochodzi do szybszej integracji z kością, aniżeli w implantach z powierzchnią gładką [1,2]. Zastosowanie takiej nierównej powłoki skutkuje m.in. nierówną powierzchnią, jaką implant kontaktuje się z kością, dlatego rozwiązanie to jest popularne we wszczepach wielu firm. Mimo zastosowania tych wszczepów w regionach uważanych za posiadające jakościowo gorszą kość w łuku górnym i dystalnych regionach żuchwy [3-9], otrzymano tam wyniki zadowalające.

Kolejnymi implantami, często używanymi w implantacji, są wszczepy NobelActive (Nobel Biocare). Dużą ich zaletą, o której wspomina Irinakis i wsp. jest stosunkowo duży moment obrotowy wprowadzania [10]. To właśnie m. in. wpływać może na powodzenie zabiegu i dalsze utrzymanie implantu. Pomimo zagrożeń co do pierwotnej stabilizacji, autorzy badań wszczepy umieszczali zaraz po ekstrakcji zębów. Posługiwali się momentem obrotowym w grani-

Ryc. 5 implant z łącznikiem
Ryc. 6 implant w zębodole
Ryc. 7 implant z założoną śrubą gojącą
Ryc. 8 założenie szwów zbliżających brzegi rany tuż po implantacji

Ryc. 9- kontrola po 7 dniach
Ryc. 10 – wygojone tkanki o 3 mc, zachowana struktura tkanek miękkich i twardych
Ryc. 11,12- korona porcelanowa na podbudowie metalowej

Ryc. 13,14 – korona porcelanowa przykręcona do implantu, miejsce po śrubie wypełniono materiałem kompozytowym Empress

cach 52,9 N/cm a w okolicach trzonowców – aż 58,8 N/cm, choć sugerują w przypadku NobelActive siłę sięgającą nawet 70 Ncm.
Firma NobelBiocare oferuje także implanty NobelReplace. Te stożkowe wszczepy mogą być również używane w bezpłatowych protokołach chirurgicznych [11]. Dzięki zastosowaniu implantów o nierównych ścianach, można użyć większej siły podczas ich wprowadzania, co powoduje rozszerzenie powierzchni przylegania, a dalej – większą retencję w umieszczonej kości. Istnieje również teoria [12], zgodnie z którą podczas wprowadzania implantów stożkowych dochodzi do bardziej równomiernego rozproszenia sił, aniżeli ma to miejsce w implantach o ścianach równoległych. To skutkuje jednolitym zagęszczeniem kości. Podobne wnioski wysunęli Siddiqui i wsp., którzy opisują wyniki zastosowania implantów AdVent (Zimmer) [13]. Według tych doniesień, ogromne znaczenie w powodzeniu leczenia ma także typ gwintu, w jaki zaopatrzony jest wszczep, bo to właśnie dzięki niemu zwiększyć można przyleganie implantu do kości, a to pomaga w osiągnięciu lepszej stabilizacji pierwotnej.
Zaprojektowanie implantów; ich powierzchnia, gwint, układ ścian, a co za tym idzie, tor wprowadzania, a także – siła, której można przy tym użyć, decyduje o osiągnięciu pierwotnej stabilizacji i integracji wszczepów z kością, a w konsekwencji – o powodzeniu leczenia [14]. Wszystkie te cechy, które charakteryzują nowoczesne implanty używane do natychmiastowego umieszczenia w kości, przytaczają w swej pracy: Testori i wsp. W badaniach, w których posługiwali się implantami Osseotite (Biomet 3i) dokonali sprawdzenia wyników leczenia pod względem histologicznym. Rezultat, jaki uzyskali, potwierdza, że natychmiastowa implantacja nie utrudnia osteointegracji, a płynące z jej zastosowania zalety zachęcają do jej stosowania [14].
Implant SATURN posiada specjalnie zaprojektowany gwint o rozszerzonej średnicy śródwyrostkowej w kształcie „skrzydła". Dzięki takiej budowie uzyskujemy większą pierwotną stabilność zapewniając dodatkowy kontakt z kością i tym samym, większy tork, czyli lepsze ustawienie korzenia zęba podczas implantacji (lepszy kąt pomiędzy styczną do największej wypukłości zęba a prostopadłą do płaszczyzny zgryzu dotyczący wychylenia korony i przechyłu korzenia bądź odwrotnie). Specjalnie powiększona część gwintu tuż pod szyjką implantu, jest w stanie po ekstrakcji wniknąć do części korowej kości wokół pustego zębodołu zamiast do skrzepu, który zaczyna się tworzyć. To rozszerzenie gwintu w implancie SATURN zapobiega utracie stabilności. Szczególnie pomocne jest to w strefie estetycznej, gdzie wymogowi zachowania tkanek miękkich, zwłaszcza w odcinkach bocznych, towarzyszy natychmiastowe, tymczasowe ich obciążenie. Zwiększenie pierwotnej stabilności kompensuje tu, w odróżnieniu od warunków w żuchwie, brak ilościowy i jakościowy. Przy zastosowaniu implantu opór początkowy wszczepiania nieskutkujący uszkodzeniem i dalej martwicą kości, wynosi min. 50 N/cm [26].

Opis przypadku 1.

Pacjentka lat 55, zgłosiła się do gabinetu stomatologicznego z dolegliwościami bólowymi zęba 36. Po wykonaniu zdjęcia RTG stwierdzono niedopełniony kanał zęba 36. Zalecono ekstrakcję zęba wraz z natychmiastową implantacją.
Następnie przeprowadzony został zabieg ekstrakcji zęba 36 wraz z jednoczasową implantacją z użyciem implantu Cortex Saturn 11,5 x 4,2mm. Założono śrubę gojącą oraz zbliżono brzegi rany szwem materacowym. Cztery miesiące później wykonano wyciski pod przykręcaną koronę porcelanową na metalu na łącznikach tytanowych.

Opis przypadku 2.

Do gabinetu zgłosił się pacjent, lat 38 z prośbą o odbudowę protetyczną pojedynczych braków zębowych 16 i 25 oraz dolegliwo-

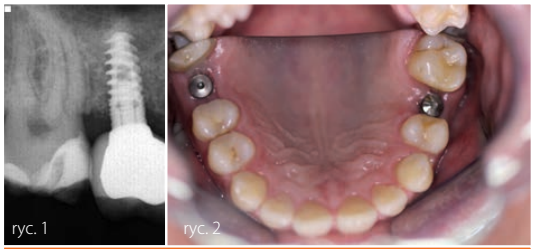

Ryc. 1. implant Saturn (Cortex)
Ryc. 2. implant Dynamix (Cortex)

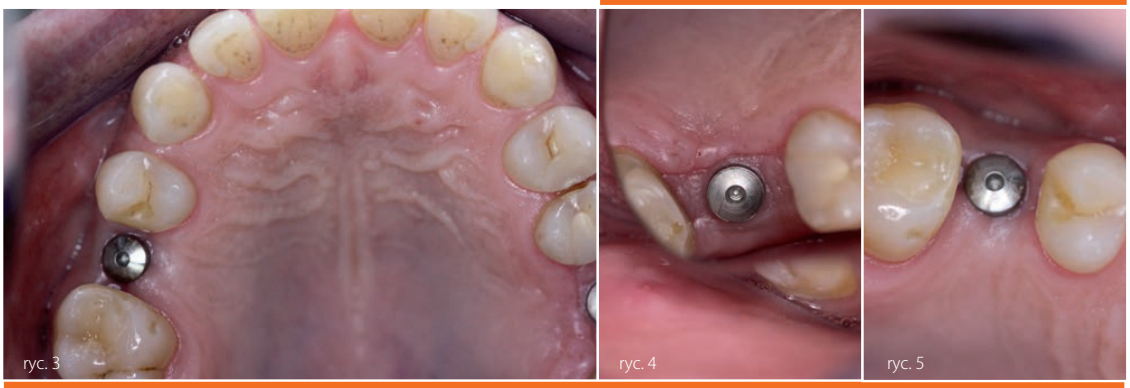

Ryc. 3,4,5. implanty z założonymi śrubami gojącymi

Ryc. 6,7 wygojone tkanki miękkie po 4 mc od implantacji

ściami bólowymi związanymi z zębem 36.

W przypadku zębów 16 i 25, na podstawie badania klinicznego oraz RTG stwierdzono całkowite zniszczenie próchnicowe korony zęba oraz częściową próchnicę korzeni. W ten sposób wykluczono możliwość leczenia endodontycznego oraz protetycznego. Ze względu na brak zmian okołowierzchołkowych, omówiono możliwość leczenia implantologicznego natychmiast po ekstrakcji zębów. Pacjent wyraził zgodę na tę metodę, a jednocześnie nie nalegał na natychmiastową odbudowę protetyczną. Ustalono przeprowadzenie natychmiastowej implantacji z założeniem śrub gojących oraz po okresie 4 miesięcy - odbudowę protetyczną. W przypadku zęba 36 stwierdzono brak wskazań do ponownego leczenia endodontycznego. Została podjęta decyzja o ekstrakcji oraz natychmiastowej implantacji, uzależniona jednak od warunków anatomicznych oraz aktywności stanu zapalnego tkanek okołowierzchołkowych, zdiagnozowany śródzabiegowo. Pacjent otrzymał protokoły rozmowy wyjaśniającej, zgody na zabiegi, zalecenia przedzabiegowe oraz ustalono termin zabiegu za kilka dni. Po wykonaniu tomografii komputerowej stwierdzono zbyt małą ilość kości oraz wskazanie do wewnętrznego podniesienia zatoki celem uzyskania dodatkowych 2 mm. W okolicy 25 założono implant Cortex Saturn o długości 11,5 mm oraz średnicy 4,2 mm, a w okolicy 14 – implant Cortex Dynamix o długości 10 mm i średnicy 4,8 mm. Stabilizacja w obu przypadkach, wynosiła ponad 50 N/cm. Cztery miesiące później wykonano wyciski pod dwie przykręcane korony pełnoceramiczne na łącznikach tytanowych, pokryte powłoką w kolorze złotym. Przy cienkim genotypie dziąsła ten fakt może wpływać korzystnie na kolorystykę tkanek miękkich wokół korony na implancie. Warto nadmienić, że standardowe łączniki znajdują się w pakiecie Premium wraz z samym implantem Saturn, śrubą zamykającą oraz śrubą gojącą. Przenośnik implantu przydatny w trakcie umieszczania wszczepu w łożu kostnym jest jednocześnie transferem wyciskowym na etapie protetycznym. U powyższego pacjenta śruby mocujące łączniki do implantów zamknięto gutaperką oraz wypełnieniem kompozytowym. Wykonano zdjęcia kontrolne radiografią cyfrową. Dzięki jednoetapowej procedurze chirurgicznej uzyskano bardzo dobry efekt estetyczny poprzez zachowanie tkanek miękkich na niezmienionym poziomie, a dodatkowo, pacjent przebył tylko jeden zabieg chirurgiczny.

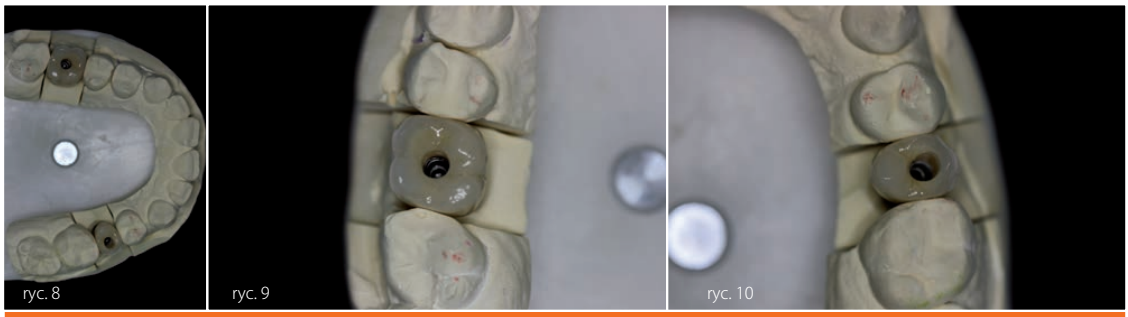

Ryc. 8, 9, 10 korony pełnoceramiczne przykręcane

Wnioski

Dzięki szybko rozwijającej się dziedzinie, jaką jest implantologia, istnieją coraz większe możliwości rehabilitacji implantoprotetycznej pacjentów w różnym wieku. Dostępna na rynku coraz większa liczba firm, produkujących coraz to lepsze implanty, daje lekarzom praktykom ogromny wachlarz możliwości wyboru metod leczenia oraz materiałów. Należy jednak pamiętać, aby do metod leczenia oraz biomateriałów oferowanych przez firmy implantologiczne, podchodzić krytycznie i z rozwagą, a w pracy zawodowej, kierować się zawsze dobrem pacjenta.

Ryc. 11, 12, 13 korony pełnoceramiczne przykręcone do implantów, miejsca po śrubach wypełnione materiałem kompozytowym Empress

Piśmiennictwo

[1] ANDERSSON P, VERROCCHI D, PAGLIANI, LARS SENNERBY. Immediate/Early loading of Neoss Implants. Preliminary Results from an Ongoing Study. Applied Osseointegration Research - Vol ume 6, 2008; 27-30.

[2] BOGAERDE L. V, PEDRETTI G, SENNERBY L, MEREDITH N. Immediate/Early function of Neoss implants placed in maxillas and posterior mandibles: an 18-month prospective case series study. Clinical Implant Dentistry and Related Research, Volume 12, Supplement 1, 2010; 83-94.

[3] ASTRAND P, BILLSTROMM C, FELDMANN H, ET AL. Tapered implants in jaws with soft bone quality: a clinical and radio-graphic 1-year study of the Branemark System Mark IV fixture. Clin Impl Dent Relat Res; 2003; 5:213–218.

[4] Vanden Bogaerde L, Pedretti G, Dellacasa P, Mozzati M, Rangert B. Early function of splinted implants in maxillas and posterior mandibles using Branemark System machined-surface implants: an 18-month prospective clinical multi-center study. Clin Impl Dent Relat Res; 2003; 5:21–28.

[5] CALANDRIELLO R, TOMATIS M, RANGERT B. Immediate functional loading of Branemark System implants with enhanced initial stability: a prospective 1- to 2-year clinical and radio-graphic study. Clin Impl Dent Relat Res; 2003; 5:10–20.

[6] VANDEN BOGAERDE L, PEDRETTI G, DELLACASA P, MOZZATI M, RANGERT B, WENDELHAG I. Early function of splinted implants in maxillas and posterior mandibles, using Branemark System TiUnite™ implants: an 18-month prospective clinical multicenter study. Clin Oral Impl Res; 2004; 6:121–129.

[7] GLAUSER R, LUNDGREN AK, GOTTLOW J, ET AL. Immediate occlusal loading of Branemark TiUnite implants placed predominantly in soft bone: 1-year results of a prospective clinical study. Clin Impl Dent Relat Res; 2003; 5:47–56.

[8] ROCCI A, MARTIGNONI M, GOTTLOW J. Immediate loading of Branemark System® TiUnite™ and machined surface implants in the posterior mandible: a randomized open-ended clinical trial. Clin Impl Dent Relat Res; 2003; 5:57–63.

[9] VANDEN BOGAERDE L, RANGERT B, WENDELHAG I. Immediate-early function of Branemark System TiUnite™ implants in fresh extraction sockets in maxillae and posterior mandibles: an 18-month prospective clinical study. Clin Implant Dent Relat Res; 2005; 7(Suppl 1):121–130.

[10] IRINAKIS T, WIEBE C. Clinical evaluation of the NobelActive implant system: a case series of 107 consecutively placed implants and a review of the implant features. J of Oral Implant; 2009; 35(6):283-288.

[11] GAMBORENA I, BLATZ M. B. Current clinical and technical protocols for single-tooth immediate implant procedures. QDT 2008: 1-12.

[12] CALLAN DP, HAHN J, HEBEL K, ET AL: Retrospective multi-center study of an anodized, tapered, diminishing thread implant: success rate at exposure. Implant Dent; 2000; 9(4):329-335.

[13] SIDDIQUI A.A, ISMAIL J.Y.H, KUKUNAS S. Immediate Loading of Dental Implants in the Edentulous Mandible: A Preliminary Case Report From an International Prospective Multicenter Study. Compedium October 2001;22(10):1-8

[14] TESTORI T, SZMUKLER-MONCLER S, FRANCETTI L, DEL FABBRO M, SCARANO A, PIATTELLI A, WEINSTEIN RL. Immediate loading of Osseotite implants: a case report and histologic analysis after 4 months of occlusal loading. Int J Periodontics Restorative Dent; 2001 Oct; 21(5):451-9

[15] RAGHOEBAR GM, SCHOEN P, MEIJER HJ, STELLINGSMA K, VISSINK A. Early loading of endosseous implants in the augmented maxilla: a 1-year prospective study. Clinical Oral Implants Res; 2003;14:697-702.

[16] CHAUSHU G, CHAUSHU S, TZOHAR A, DAYAN D. Immediate loading of single-tooth implants: immediate versus nonimmediate implantation. A clinical report. Int J of oral and Max Implant 2001; 16:267-72.

[17] HUI E, CHOW J, LI D, LIU J, WAT P, LAW H. Immediate provisional for single-tooth implant replacement with Branemark system: preliminary report. Clin Impl Dent and Rel Res; 2001;3:79-86.

[18] RABEL A, KOHLER SG, SCHMIDT-WESTHAUSEN AM. Clinical study on the primary stability of two dental implant systems with resonance frequency analysis. Clin Oral Investigations 2007; 11:257-65.

[19] JAVED F, ROMANOS GE. The role of primary stability for successful immediate loading of dental implants. A literature review. Journal of dentistry 38 (2010) p 612-620.

[20] ROMANOS GE. Surgical and prosthetic concepts for predictable immediate loading of oral implants. Journal of the CaliforniaDental Association 2004;32:991-1001.

[21] ARAUJO MG, SUKEKAVA F WENNSTROM J, LINDHE J. Ridge alterations following implant placement in fresh extraction sockets: an experimental study in the dog. Journal of clinical Periodontology 2005: 32:645-52.

[22] SUMMERS RB. A new concept in maxillary implant surgery: the osteotome technique. Compendium 1994;15:152-62.

[23] MEIZI E, DMD/Mamraev Meir, DMD, LLB/Zvi Laster, DMD. New-Design Dental Implants: A 1-Year Prospective Clinical Study of 344 Consecutively Placed Implants Comparing Immediate Loading Versus Delayed Loading and Flapless Versus Full-Thickness Flap. The International Journal of Oral & Maxillofacial Implants; January/February 2014 Volume 29 , Issue 1.

reklama