lek. dent. Paweł Dobosz

Mój egzamin Międzynarodowej Umiejętności Implantologicznej Diplomate

W maju 2009 roku miałem przyjemność zdawać egzamin Międzynarodowej Umiejętności Implantologicznej na stopień lekarza implantologa (DICOI - Diplomate ICOI), a zarazem eksperta ds. implantologii stomatologicznej DGOI. Okazją do sprawdzenia umiejętności był Międzynarodowy Kongres PSI/ICOI/DGOI Cooperation Meeting, zorganizowany po raz szósty przez Polskie Stowarzyszenie Implantologiczne w przepięknej i malowniczej Wiśle.

Komisji Egzaminacyjnej przewodniczył Profesor Ady Palti, Prezydent ICOI i DGOI, który na tą okazję przyleciał z Nowego Yorku. Ponadto w skład Komisji Egzaminacyjnej weszli - Prezydent PSI dr n. med. Mariusz Duda , dr Konstantinos Valavanis, (Wiceprezydent ICOI Grecja), prof. dr hab. T. Cieślik i prof. dr hab. M. Romanowicz.

Każdy z kandydatów na stopień Międzynarodowych Umiejętności Implantologicznych musiał wykazać się co najmniej kilkuletnim doświadczeniem implantologicznym, wprowadzeniem i obciążeniem przynajmniej 200 wszczepów oraz przygotowaniem prezentacji multimedialej zawierającej opis skończonych dziesięciu przypadków klinicznych z własnej praktyki.

I właśnie ten ostatni punkt był przedmiotem oceny i wspólnej, ożywionej dyskusji podczas kilkugodzinnego egzaminu. Dwa przypadki i najważniejsze etapy prezentacji przedstawiam Państwu w niniejszym doniesieniu.

Na co szczególnie zwracano uwagę ?

Komisja oczekiwała przedstawienia przez zdającego pełnego spektrum wykonywanych zabiegów oraz dokumentacji fotograficznej najważniejszych jej etapów. Musiały się więc w niej znaleźć implantacje w sferze estetycznej, implantacje i obciążenia natychmiastowe, zabiegi regeneracyjne takie jak sinus lifting, ewentualnie przeszczepy mniejszych lub większych bloków kostnych, czy też wreszcie rekonstrukcje pełnych łuków zębowych za pomocą uzupełnień ruchomych i stałych.

Jakie było moje zaskoczenie ?

Mając w pamięci akademicką, studencką formę „przepytywanki" spodziewałem się, że i ten egzamin będzie bierną oceną prezentacji poszczególnych przypadków. Stało się jednak inaczej! Komisja nie oczekiwała na techniczne fajerwerki kandydatów, opisy trudnych przypadków czy nowatorskie metody .

Skupiono się przede wszystkim na przestrzeganiu procedur implantologicznych „step by step" ze szczególnym uwzględnieniem planowania w oparciu o szablony chirurgiczne oraz całościowym podejściu do pacjenta. Egzamin był także okazją do wspólnego omówienia powikłań i próbą wyjaśnienia ich przyczyn na poziomie chirurgii czy odbudowy implantoprotetycznej. Profesor Ady Palti przypominał także o potrzebie kontroli naszych pacjentów po zakończeniu leczenia, ze względu na konieczność oceny higieny i korektę okluzji .

Gdzie można uzyskać informacje na temat weryfikacji umiejętności implantologicznych ?

Po pierwsze, proponuję wejść na strony Polskiego Stowarzyszenia Implantologicznego, które jest bezpośrednim organizatorem Curriculum Implantologii PSI oraz od sześciu lat prowadzi egzaminy międzynarodowych umiejętności implantologicznych. Możliwość bliższego zapoznania się ze szczegółami egzaminów daje także cykl szkoleń Curriculum, w którym miałem okazję uczestniczyć. W takcie tych szkoleń można uzyskać podstawową wiedzę niezbędną do rozpoczęcia samodzielnych implantacji, a także spotkać doświadczonych implantologów w ich prywatnych praktykach i na uniwersytetach medycznych. Spotkania Curriculum dają także możliwość koleżeńskiej wymiany wiedzy i doświadczeń, integracji środowiska i prywatnych kontaktów. W obecnej edycji uczestników podzielono na dwie grupy- początkującą i zaawansowaną.

Drogie Koleżanki i Koledzy - czym jest egzamin, co nam daje i czy warto podjąć trud jego zdania ?

Po pierwsze, jest formalnym dokumentem potwierdzającym międzynarodową umiejętność implantologiczną. Po drugie - pozwala zweryfikować naszą wiedzę teoretyczną i praktyczną oraz porównać efekty naszej pracy z wynikami innych kolegów. Przygotowanie prelekcji jest wreszcie okazją do cofnięcia się o parę lat i przeanalizowania wielu własnych przypadków, a co za tym idzie, niejednokrotnie, analizy własnych błędów. Obowiązek przedstawienia prezentacji multimedialnej zmusza nas także do prowadzenia profesjonalnej dokumentacji fotograficznej i jej oceny. Nic bowiem tak nie obnaża naszych niedoskonałości, jak zdjęcia fotograficzne, oglądane

Uroczyste wręczenie certyfikatów potwierdzających umiejętności Diplomate

w dużym, kilkumetrowym powiększeniu. Z drugiej zaś strony, jest okazją do przypomnienia wielu miłych i sympatycznych chwil z codziennej praktyki, czy satysfakcji podczas oddawania gotowych prac, a także wdzięczności naszych pacjentów, czego Państwu i sobie życzę.

Opisy przypadków

1. Uzupełnienie jednostronnego braku skrzydłowego szczęki z otwartym sinus liftingiem i jednoczasową implantacją.

Przypadek pierwszy - to historia leczenia młodej pacjentki (Fot. 1), u której zaplanowano ekstrakcję rozchwianego zęba 15 i odroczenie implantacji z powodu aktywnej przetoki (Fot. 2).
Etap chirurgiczny (3x Xive 15, 13, 11.5 mm) poprzedziło wykonanie szablonu chirurgicznego (Fot. 3), a głębokość i kierunek nawiertu skon-

Fot. 1 Fot. 2 Fot. 3 Fot. 4

trolowano śródzabiegowo (Fot. 4). Brodawkę przestrzeni 13/14 zrekonstruowano metodą Pallaciego (Fot. 5, Fot. 5A), po czym przykręcono łączniki (Fot. 6) i osadzono na nich zblokowane korony 16, 15, 14 na podbudowie cyrkonowej (Fot. 7). Widok gotowej rekonstrukcji od strony powierzchni zgryzowej (Fot. 8), kontrolne zdjęcie rtg, w rok po obciążeniu (Fot. 9) oraz ogólny widok po zakończeniu leczenia (Fot. 10).

Fot. 5 Fot. 5A Fot. 6 Fot. 7 Fot. 8 Fot. 9 Fot. 10

2. Uzupełnienie rozległego braku międzyzębowego żuchwy i międzyzębowgo szczęki z wewnętrznym sinus liftingiem.

Przypadek drugi przedstawia także młodego pacjenta (fot.11 i fot.12), u którego
ze względu na zbyt rozległy brak międzyzębowy (fot. 13) odstąpiono od wykonania mostu i postanowiono uzupełnić utracone zęby czterema implantami Xive. Szablon chirurgiczny (fot. 14) posłużył do precyzyjnego umieszczenia czterech wszczepów (fot. 15). Widok łączników, po wcześniejszym odsłonięciu implantów i vestibuloplastyce (fot. 16). Kolejne zdjęcia przedstawiają gotowe, zblokowane korony z boku (fot. 17),


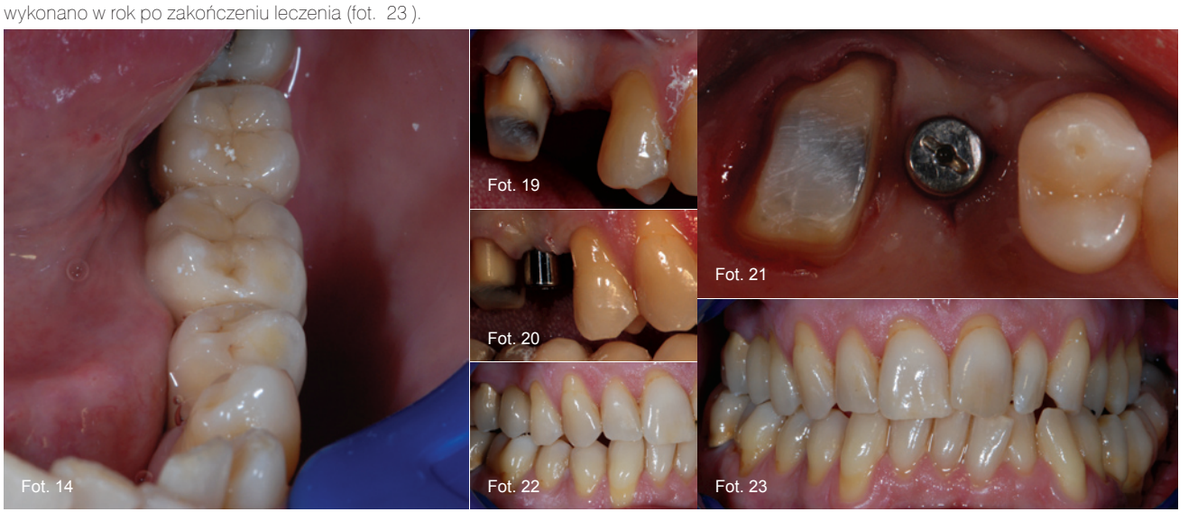
a także od strony powierzchni okluzyjnej (fot. 18).
Protezowaniu żuchwy towarzyszyło uzupełnienie brakującego zęba 15 (fot. 19). Dzięki występowaniu szerokiej strefy dziąsła rogowaciejącego odsłonięcie implantu nie nastręczało żadnych problemów (fot. 20, 21) zatem efekt ostateczny uzyskano już po kilku dniach (fot. 22). Ostatnie zdjęcie wykonano w rok po zakończeniu leczenia (fot. 23).