Tomasz Szyczewski[1]

Mój egzamin Fellowship

My Fellowship examination

[1]Klinika Rehabilitacji Narządu Żucia, Uniwersytet Medyczny w Poznaniu
[2]Implantica Stomatologia, Poznań - Baranowo
[2] lek. dent. Tomasz Szyczewski
tel. 61 814 20 36
62-081 Baranowo, Szamotulska 31

Moja przygoda z implantologią zaczęła się podczas 3-go roku studiów, w momencie powstania na poznańskiej Akademii Medycznej studenckiego koła naukowego implantologii stomatologicznej. Zdobywałem tam pierwsze doświadczenia kliniczne z systemem Osteoplant i prezentowałem z sukcesami swoje dokonania naukowe na polskich i międzynarodowych konferencjach studenckich. Zrozumiałem wtedy, że rehabilitacja implantoprotetyczna stanowi nową jakość leczenia i przyszłość stomatologii. Wiedzę z zakresu implantoprotetyki zdobywałem uczestnicząc w wielu polskich i międzynarodowych stażach, kursach i konferencjach. Do najważniejszych zaliczam dwuletni staż wolontaryjny w Klinice Chirurgii Szczękowo-Twarzowej UM w Poznaniu,

staże kliniczne w protetycznych oraz chirurgicznych klinikach uniwersyteckich w Kilonii i Kassel oraz w centrum edukacji implantologicznej IFZI w Norymberdze.

Własną praktykę implantoprotetyczną rozpocząłem w 2005 roku. Z czasem udało mi się poszerzyć zakres umiejętności o metody augmentacyjne i plastyczne w obrębie kości, zatok szczękowych i tkanek miękkich. Postępowanie chirurgiczne pod kątem docelowego uzupełnienia protetycznego planuję zawsze na podstawie dokładnej diagnostyki. Jestem zwolennikiem postępowania minimalnie inwazyjnego dlatego bardzo chętnie wykonuję, jeśli to tylko możliwe, zabiegi implantacji natychmiastowej czy podniesienia dna zatoki szczękowej techniką wewnętrzną. W części protetycznej zwracam szczególną uwagę na profil wyłaniania oraz osiowe obciążenie wszczepów z zachowaniem prawidłowej okluzji i artykulacji. Mimo, że od rozpoczęcia mojej przygody z implantologią upłynęło relatywnie niewiele czasu, to w tym okresie można było zaobserwować zmianę poglądów dotyczących różnych aspektów tej metody leczenia. Jak się okazuje, wierność sprawdzonym klinicznie oraz dobrze udokumentowanym naukowo metodom odpłaca się zdecydowanie większym i przewidywalnym sukcesem leczenia. Rehabilitacja implantoprotetyczna stała głównym nurtem moich zainteresowań zawodowych i nieodłącznym elementem praktyki klinicznej.

Decyzja o przystąpieniu do egzaminu umiejętności implantologicznych wynikała z chęci poddania ocenie swojego dorobku

ryc. 1

ryc. 2

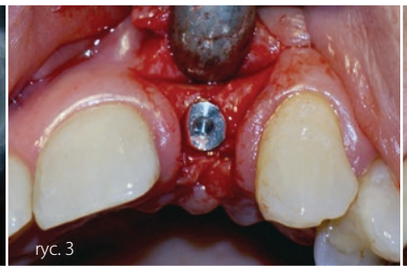
ryc. 3

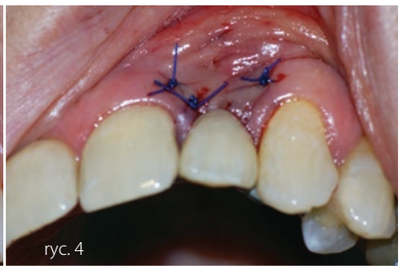
ryc. 4

klinicznego gronu doświadczonych praktyków. Dlatego wspólnie z moimi serdecznymi kolegami: dr. Krzysztofem Makuchem oraz dr. Piotrem Dombkiem postanowiliśmy skorzystać z oferty Polskiego Stowarzyszenia Implantologicznego. Bardzo pomocny w odpowiednim przygotowaniu się do egzaminu był warsztat zorganizowany w grudniu 2012 w Krakowie. Zaprezentowane tam - na forum komisji i pozostałych kandydatów - prezentacje były poddawane wnikliwej ocenie. Uzyskane od szanownej komisji spostrzeżenia pozwoliły mi się lepiej przygotować do egzaminu.

Dnia 14 czerwca 2013 r. podczas 8.Kongresu PSI/ICOI/DGOI w Krakowie miałem przyjemność wraz z pozostałymi 14 osobami zaprezentować swoje przypadki Komisji Egzaminacyjnej w składzie: prof.(NYU) dr med. Ady Palti, prof. dr hab. med. Ryszard Koczorowski, dr hab. med. Krzysztof Osmola, dr med. Mariusz Duda, dr med. Dariusz Pituch. Każdy kandydat po prezentacji swoich przypadków był proszony o uzasadnienie przyjętej metody leczenia oraz otrzymywał pytania sprawdzające jego wiedzę z zakresu implantoprotetyki. Egzamin przebiegł w miłej atmosferze, z pozytywnym zakończeniem i miłym komentarzem prof. Ady Paltiego, który podkreślił wysoki poziom prezentowanych prac. Następnego dnia, podczas uroczystej ceremonii otrzymałem z rąk władz PSI, ICOI oraz DGOI certyfikat Międzynarodowych Umiejętności Implantologicznych Fellowship. Uzyskany tytuł lekarza implantologa sprawia mi ogromną satysfakcję i radość oraz motywuje do dalszego rozwoju. Mam nadzieję, że następnym etapem mojej edukacji implantologicznej będzie podejście do egzaminu Diplomate podczas następnego kongresu, który według wszelkich prognoz odbędzie się w moim rodzinnym Poznaniu w 2015 roku.

Przypadek kliniczny prezentowany podczas egzaminu Fellowship PSI

55-letnia pacjentka z brakiem zębowym w okolicy 22 została na podstawie badania klinicznego i radiologicznego oraz braku przeciwwskazań zakwalifikowana do zabiegu implantacji (ryc.1,2). Zabieg przeprowadzono w osłonie antybiotykowej (Amoksiklav) oraz przeciwbólowej (Ketonal). W znieczuleniu nasiękowym wykonano preparację płata śluzówkowo-okostnowego z zachowaniem brodawek dziąsłowych i preparację łoża kostnego. Wszczep śródkostny Legacy 3 (Sybron Implant Direct) o wymiarach 3,7 mm x 13 mm osadzono w kości wyrostka zębodołowego w pozycji subcrestale, uzyskując stabilizację pierwotną na poziomie 40 Ncm (ryc.3). Mimo optymalnych warunków dla obciążenia natychmiastowego wszczepu, zastosowano gojenie zamknięte zaopatrując ranę szwami monofilamentowymi. Zastosowano uzupełnienie braku mostem adhezyjnym (ryc.4). Gojenie przebiegło bez powikłań miejscowych i ogólnych. Badanie kontrolne po 12 tygodniach od zabiegu wykazało całkowite wygojenie tkanek miękkich oraz integrację wszczepu z kością (ryc.5,6). W związku z tym przeprowadzono odsłonięcie implantu z zastosowaniem natychmiastowego obciążenia w celu odpowiedniego wymodelowania profilu dziąsłowego. Zastosowano łącznik tymczasowy

ryc. 5

oraz cementowaną czasowo koronę kompozytową (ryc.7,8), której okolicę szyjkową co około 2 tygodnie modelowano z użyciem kompozytu, uzyskując około 20 tygodnia od zabiegu ostateczny kształt profilu wyłaniania (ryc.9). W celu jego przeniesienia z jamy ustnej pacjenta na model roboczy pobrano wycisk dwuwarstwowy jednoczasowy metodą łyżki otwartej z zastosowaniem żywicy kompozytowej pokrywającej część przezdziąsłową transferu.

Ze względów estetycznych zastosowano indywidualny łącznik z tlenku cyrkonu na stopce tytanowej (ryc.10) oraz koronę z tlenku cyrkonu licowaną ceramiką uzyskując satysfakcjonujący efekt funkcjonalny i estetyczny (ryc.11).

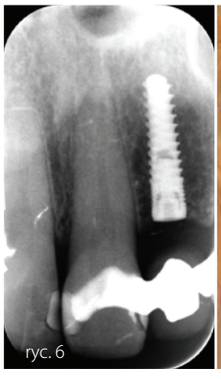
ryc. 6

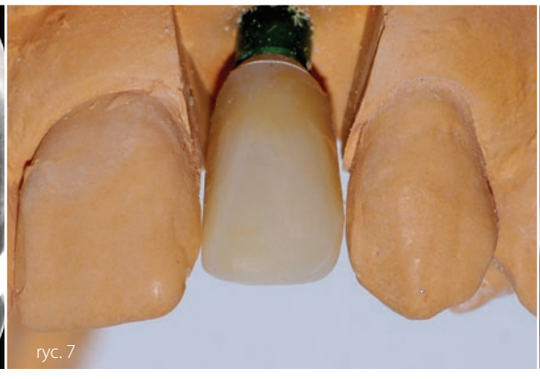
ryc. 7

ryc. 8

Podziękowanie:
Pragnę podziękować laboratorium techniki dentystycznej LTD Biegała w Poznaniu, a w szczególności Panom Piotrowi Biegale i Wojciechowi Żołądkowskiemu za wkład pracy w część laboratoryjną prezentowanego przypadku.

ryc. 11

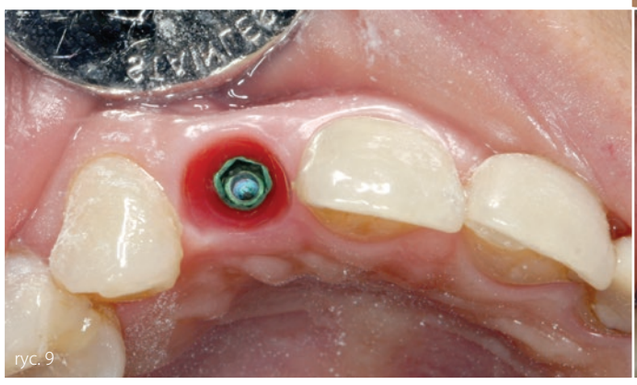
ryc. 9

ryc. 10